CONTRIBUTION A L'ÉTUDE

N° 102

DU

SARCOME
DE L'UTÉRUS

THÈSE

Présentée et publiquement soutenue à la Faculté de médecine de Montpellier

LE 31 JUILLET 1899

PAR

Dimitre Iv. THÉODOROFF

Né à Elèna (Bulgarie)

POUR OBTENIR LE GRADE DE DOCTEUR EN MÉDECINE

ACAD. LUGD. BAT. BIBL.

MONTPELLIER

IMPRIMERIE CENTRALE DU MIDI

HAMELIN FRÈRES

1899

Digitized by the Internet Archive
in 2026

https://archive.org/details/IA41555620_0116

A LA MÉMOIRE DE MON PÈRE VÉNÉRÉ

A LA MÉMOIRE DE MA REGRETTÉE SŒUR

A MA MÈRE

A MA BELLE-SŒUR RADKA

A MES SŒURS

EKATERINE, STANKA, MARIE ET JEANNE

D. THEODOROFF.

A MES BEAUX-FRÈRES

BOBTCHEFF, GOUBIDELNICOFF
MADJAROFF, OGGNIANOFF ET BOUROFF

A MES FRÈRES THÉODORE ET PETKO

A MES NIÈCES A MES NEVEUX

A MES PARENTS

D. THÉODOROFF.

A MON MAITRE ET PRÉSIDENT DE THÈSE

MONSIEUR LE PROFESSEUR TÉDENAT

D. THEODOROFF.

A MESSIEURS

BOUROFF, FLORENCE, GARTCHEFF
KALTCHEFF, MADJAROFF
OGGNIANOFF, STOÏTCHEFF

A TOUS MES AMIS

D. THÉODOROFF.

AVANT-PROPOS

Au commencement de ce travail je tiens à remercier de tout mon cœur M. le professeur Tédenat, qui, par son habileté opératoire, ses connaissances vastes et ses exposés clairs et pratiques, m'a fort impressi onné, moi, novice dans le grand art de la médecine, et m'a fait aimer la chirurgie. Il m'a indiqué le sujet du présent travail, m'en a communiqué l'observation inédite et a accepté la présidence de ma thèse : Voilà bien pour moi un honneur que ne suffisent pas à justifier mes témoignages de respectueuse sympathie et le grand attachement que j'ai eu pour lui dès le commencement de mes études.

C'est avec une grande joie que j'adresse, ici, à M. le docteur Poujol, l'expression de toute ma gratitude. Il m'a toujours bien accueilli et c'est à sa compétence de savant que je dois l'examen histologique de la pièce et de nombreux conseils qui m'ont été d'une grande utilité dans mon étude.

A M. le docteur Malbois, je suis heureux d'adresser aussi des remercîments pour la grande peine qu'il a bien voulu se donner en m'aidant à rédiger cet ouvrage dans une langue qui ne m'est pas encore bien familière.

Pour M. Stoïtcho Iv. Hadji Stoïcheff, je garde toujours une grande reconnaissance.

Mon ami M. le docteur Kaltcheff, grâce à ses connaissances en plusieurs langues, et son talent de dessinateur, m'a été d'une grande utilité, et je l'en remercie cordialement.

INTRODUCTION

L'utérus, le noble et si important organe de la gestation, peut, comme la plupart des organes, être atteint de dégénérescence sarcomateuse. Quoique relativement rare, la sarcomatose utérine est d'importance capitale. C'est elle qui va faire le sujet de ce travail dans lequel on se propose de grouper tous les faits de sarcomes du muscle utérin connus jusqu'ici et de publier des observations inédites dues à l'obligeance de notre éminent maître M. le Professeur Tédenat.

Le nom de « sarcome » n'est certes pas nouveau. Galien l'employait au IIe siècle de notre ère, pour désigner toute néoformation ou excroissance. Depuis les travaux histologiques, cette définition s'est considérablement éclaircie, et on réserve le nom de sarcome à « toute tumeur composée de tissu conjonctif analogue au tissu embryonnaire ou présentant les premières modifications pour devenir adulte ». On les considère comme des tumeurs malignes; c'est qu'en effet, elles récidivent après ablation et, généralement, avec la plus grande facilité.

Ainsi défini, le sarcome atteint l'utérus comme les examens histologiques l'ont démontré. Il fut longtemps méconnu par les anciens qui le faisaient entrer dans le groupe si vaste des cancers. Actuellement quelques classiques mettent encore en doute son existence, et cela malgré sa nature anatomo-patho

logique. C'est, qu'en effet, sa grande ressemblance clinique, son obscurité étiologique et pathogénique et son traitement à peu près identique, de même que ses récidives fréquentes, n'ont pas peu contribué à le faire confondre avec l'épithélioma utérin.

Le sarcome est un point de la pathologie encore entouré d'obscurité et au sujet du quel on n'est pas bien d'accord; quel ques auteurs considérent même ce groupe comme un groupe d'attente appelé, sinon à être dissocié, du moins à être profondément remanié. Bien des points sur sa nature intime sont encore obscurs; si bien que MM. Paviot et Bérard ont dit: « Il n'y a pas de sarcome; mais des tumeurs plus ou moins caractérisées de tissus définis et nées des éléments de ces tissus. » MM. Bard et Tripier conservent la dénomination de: « cancer musculaire lisse » de ces tumeurs.

Malgré ces derniers travaux, on croit, avec la majorité des auteurs, que l'heure n'est pas venue de nier l'existence des sarcomes des muscles en général, pas plus que celle du sarcome utérin en particulier.

Ce dernier se divise, comme l'épithélioma, au point de vue clinique et pratique, en deux grands groupes: le sarcome du col et le sarcome du corps.

Le sarcome du col affecte toujours la muqueuse cervicale; c'est le sarcome kystique en grappe du col, tumeur dont le nom seul indique la forme et l'origine. Proéminent rarement dans la cavité utérine, elle devient vaginale par son évolution, et constitue la variété la plus rare des tumeurs utérines. Veit est le premier qui en ait donné une observation détaillée. Spiegelberg en publia deux cas sous le nom de *Sarcome hydropique papillaire du col*; Rein un cas, sous celui de *Myxoma enchondromatodes arborescens colli*; Winckler publia le cas de Sœnger; Gayman en fit le sujet de sa thèse (Paris, 1893. N° 76.) sur le *Sarcome kystique en grappe du col de*

l'utérus, où sont rapportées plusieurs observations dont une inédite.

Le sarcome du corps de l'utérus doit à son tour être divisé en deux grands groupes : le sarcome de la muqueuse utérine; et le sarcome developpé dans la paroi même du muscle du corps de l'utérus.

Le sarcome de la muqueuse est le plus fréquent, le plus connu; c'est la forme classique. Il se présente sous deux formes : 1° La forme localisée ou circonscrite, forme polypeuse ou polype sarcomateux; 2° La forme diffuse, la plus fréquente, décrite par Wircho w en 1865; l'excellente thèse d'Aubry soutenue à Paris (1895 n° 199): « Du sarcome diffus de la muqueuse utérine » ; en donne l'histoire clinique complète.

C'est au sarcome de la muqueuse que se rattache la forme si grave du sarcome décidual dont la première observation est due à Mayer et qui a fait le sujet de la thèse de Beach en 1894. (Paris, n° 16).

L'existence du sarcome developpé dans l'épaisseur du muscle utérin est incontestable. Il se développe là d'une façon qui rappelle celle des fibromyomes et c'est ainsi que l'on a des sarcomes interstitiels, sous-péritonéaux et sous-muqueux.

Le sarcome interstitiel se présente sous la forme disséminée (diffus) sur tout le muscle ; c'est à peine si on remarque quelques bosselures, quelques saillies du côté du péritoine ou du côté de la cavité utérine. Les cas de Terrillon, Nicaise, Glantenay et Marie et celui de M. Tédenat sont assez nets et attestent l'existence de cette forme de sarcome utérin interstitiel diffus. A côté de celle-ci on trouve la forme localisée ou circonscrite, plus fréquente et qui, comme les fibromes, se présente par un ou plusieurs noyaux se développant en plein muscle et reste intra musculaire, rarement encapsules; on les voit parfois faire saillie dans la cavité utérine ou sous le péri-

toine. Ces nodules peuvent, comme les fibromes, se pédiculiser ou rester implantés sur l'organe par une large base.

Plusieurs auteurs ont constaté la dégénérescence kystique des sarcomes. Edouard Lebec (dans sa thèse, Paris 1880, n° 35) divise les tumeurs fibro-kystiques de l'utérus en tumeurs myo-kystiques ou géodes et en tumeurs kystiques ou utéro-kystiques. Les faits cliniques observés par Terrillon et les examens microscopiques fait par Malassez prouvent la nature sarcomateuse des tumeurs fibro-kystiques de l'utérus, dans l'épaisseur des quelles se produit un kyste ou plutôt une véritable cavité pseudo kystique à la suite d'un épanchement sanguin. Ces cavités, formées au centre des anciens fibromes, sont irrégulières, sans parois propres et le liquide contenu dans leur intérieur est d'aspect sanguin, comme une bouillie noirâtre nettement fluctuante, dans laquelle nagent souvent des lambeaux de tissu sarcomateux.

En somme, on peut faire le résumé suivant :

SARCOME UTÉRIN

A. — SARCOME DU COL. — Sarcome kystique en grappe des auteurs, classique depuis la thèse de Gayman. Paris 1893, n° 76.

B. — SARCOME DU CORPS. — I — DE LA MUQUEUSE.

a — *forme diffuse*, la forme la plus fréquente de tous les sarcomes utérins, atteignant d'emblée toute la muqueuse. sujet de la thèse d'Aubry, Paris 1896, n° 199 ; à cette forme on ratache le sarcome décidual.

b — *forme localisée*, se présentant le plus souvent sous la forme de polypes.

II — DU MUSCLE

a) kystique	1 interstitiel	diffus
	2 sous-muqueux	circonscrit
b) non kystique	3 sous-séreux	

Dans ce travail il sera question du second groupe du sarcome du muscle utérin fibro-plastique, tumeurs embryoplastiques, corps fibreux sarcomateux; sarcome fibromateux, fibrome recidivant ; reccuring fibroïd, myeloïd tumors, tumeur à myélopates ou médulocelles; et plus particulièrement du sarcome interstitiel diffus.

Pour la facilité des recherches, le présent travail contient les chapitres suivants :

	Pages.
Avant-propos	IX
Introduction	XI
Historique	17
Anatomie pathologique	23
Étiologie	29
Pathogénie	35
Symptomes	38
Diagnostic	43
Marche. — Durée. — Terminaison	45
Complications	47
Pronostic	49
Traitement	50
Observations	52
Résumé	75
Conclusions	83
Bibliographie	85

CONTRIBUTION A L'ÉTUDE

DU

SARCOME DE L'UTÉRUS

HISTORIQUE

Les tumeurs utérines ont été rencontrées et décrites par Hippocrate qui cite dans un de ses ouvrages. *De morb. Vulg*, V., le cas de la servante thessalienne qui expulsa par le vagin deux pierres de la matrice (fibromes calcifiés).

Galien, le premier, employa le terme de sarcome en désignant sous ce nom toutes les néoformations. Depuis cette époque il est parfois question dans les anciens auteurs du sarcome en général et du sarcome utérin en particulier. Sous ce nom on désignait les excroissances charnues et polypeuses de l'utérus. Joly publia dans le « Journal de Médecine, de chirurgie et de pharmacie », Paris, 1766, XXV, p. 551-553 un « Mémoire sur un sarcome polypeux et squirrheux dans la matrice »; il s'agissait d'une maladie agée de 45 ans, atteinte fort probablement d'une môle hydatiforme.

Wenzel, dans son traité: « Ueber die Krank des Uterus» (1816) et Valentin dans le « Repertorium für anatomie and Physiologie » 1837, T. II, p. 275, admettaient la transformation

maligne des tumeurs fibreuses et pensaient que les fibromyomes utérins pouvaient subir la dégénérescence sarcomateuse.

En 1820, Horlacher publia un cas de « sarcomat utérin ». Abernethy, dans « Surgical Works Theory a pratice of Surgery » (1830), a fait la classification macroscopique et clinique des tumeurs utérines en malignes et bénignes, en confondant les sarcomes avec les carcinomes.

Recueillies avant qu'on ait différencié histologiquement le carcinome du sarcome, à toutes ces observations manque le controle rigoureux de l'anatomie pathologique; elles peuvent donc être mises en doute et il semble qu'il ne faut les citer que pour mémoire.

Müller (de Berlin), dans l'ouvrage « Ueber dem femeren Ban der Krankhaften geschwülsté », créa la théorie de l'homogenéité et formula cette loi : « le tissu qui forme une tumeur a son type dans un tissu de l'organisme à l'état embryomaire ou à l'état de développement complet. »

H. Lebert, recherchant les éléments caractéristiques spéciaux à chaque néoplasme en fit la classification histologique; il décrivit les tumeurs à cellules fusiformes et sépara nettement du cancer les tumeurs qu'il appelait fibroplastiques Dans sa Physiologie pathologique, 1845, II, page 154, il a publié une observation de « Fongus sarcomateux fibroplastique du col de la matrice » avec figures (Pl. XV de l'Atlas).

En 1879, devant la Société de Biologie, Charles Robin décrivit, à côté des tumeurs fibroplastiques de Lebert, des tumeurs à cellules rondes qu'il nomma embryoplastiques ou encéphaloïdes, et des néoplasmes formés de cellules semblables à celles décrites dans la moelle osseuse et appelées encore tumeurs médulocellaires et tumeurs à miéloplaxes; ces tumeurs renfermaient de vastes plaques cellulaires à noyaux multiples. D'ailleurs Muller avait entrevu et signalé ces tumeurs auxquelles Paget donna le nom caractéristique de *Myéloïdes*.

Mais, si l'existence du sarcome était mise hors de doute par des hommes de la valeur de Lebert, Denonvillier, Bérard, il n'en est pas moins vrai que des savants comme Teevan, Parmentier, Vidal, Broca, le confondirent longtemps avec le carcinome. Ils allèrent même plus loin en niant l'existence du sarcome primitif des muscles.

L'étude du sarcome utérin devait fatalement subir le contre-coup de la discussion et ce n'est que lorsque l'existence du sarcome primitif des muscles fut définitivement établie, que l'on commenca à parler du sarcome utérin et des transformations possibles des fibromes en tumeurs à marche plus rapide, c'est-à dire en sarcomes.

C'est en 1840 que Dumas le premier apporta, devant l'Académie royale, l'observation d'une affection cancéreuse de l'utérus, tumeur fibreuse développée dans ses parois et transformée en matière encéphaloïde, publiée dans le *Bulletin de l'Académie royale de médecine*, t. V, p. 285.

Lebert, nous l'avons dit, a publié une observation de sarcome du col de la matrice.

G.-S., Bedford en 1849, publia dans *New-York Journal Medecine*, un cas. *A sarcomatus tumor containing hai Stearin remover.*

Hutchinson, en 1857, et Callender, en 1858, ont rapporté chacun un cas de *recurrent fibroïde tumor of the uterus* dans les *Trans. London Pathologie Society*, composé de cellules fusiformes ayant amené de nombreuses métastases dans différentes parties du corps. Ces deux cas ont été repris par West en 1864, qui, dans ses Leçons sur les maladies des femmes (traduites en 1870 par Mauriac), en donnait l'histoire clinique complète.

Presque en même temps, en 1860, un cas de sarcome polypeux de l'utérus nettement spécifié était rapporté par Mayer et dans *Verhandl der Gesellschaft für Geburtshülfe*

in Berlin. Virchow fit sur cette observation une notice pathologique, et dès cette époque formula, d'accord avec Müller, Schwartz, Remak, la loi : « les éléments cellulaires d'une tumeur dérivent d'anciens éléments celluaires du tissu conjonctif de l'organisme ». En 1865, dans ces *Krankhaften Geschwiilste* il affirma la réalité de la dégénérescence sarcomateuse. « J'ai également rencontré assez souvent, dit-il, des transformations sarcomateuses, surtout dans la forme du sarcome à cellules fusiformes et à cellules rondes avec substances intercellulaire, fibreuse ou muqueuse » . Il indique le début de la dégénérescence par la prolifération dans certains endroits de la substance intercellulaire.

Robert Lee, Safford Lee, Walter et Cruveillier se prononçaient nettement contre la transformation maligne des fibromes et n'admettent pas la possibilité de la dégénérescence avec laquelle ils confondaient la dégénérescence sarcomateuse.

En 1860, Langenbeck rapporta un cas d'inversion d'utérus sarcomateux, bientôt suivi de cas analogues, publiés par Wilks, Spiegelberg, Simpson, Nyrop.

Rokitansky en 1861, dans *Lerbuch der Path. anat*, t. III, p. 485, admettait la fréquence de la combinaison de sarcome, avec le fibrome; Rabl-Ruchardt dans *Beitr. J. Geb.* Berlin, 1872, t. I. p. 76, a publié une observation de *Sarcoma uteri carcinomotodes mit spontaner Austossung*; des cas de coexistence de plusieurs néoplasies utérines furent ensuite rapportés par Niebergall.

Burns R. publia dans *American Journal Med.*, Philadelphie, 1861, n° 41, p. 130, un cas de *Medulary Sarcoma of the uterus.*

En 1863, Paget dans ses *Lectures of Surgical Path. London*, p. 525, rapporte plusieurs cas de *Recurrent fibroïd tumors* et quelques *Myeloïde tumors*. G. Vest dans son

ouvrage *Kranck der Weibl geset*, 1867, p. 413, consacra un chapitre au *Medullar sarcome der gebram* et en rapporta trois cas personnels.

La même année Ahlfeld publia une observation de *diffused sarcoma*. Deux ans après en 1869, à Stockholm, a paru l'observation de Anderson et Blit.

Gusserow dans un mémoire *Ueber sarcome des uterus*, publié dans les *Archives fur gymakologie*, 1870, t. I, p. 240, distinguait les deux variétés de fibro-sarcome, et sarcome diffus de la muqueuse utérine. Une de ses observations (page 245) se rapporte à une malade âgée de cinquante-neuf ans, atteinte de sarcome du fond de l'utérus qu'il a traité pendant deux ans et demi par des excisions répétées, des cautérisations au perchlorure de fer et le fer rouge. Les pertes et la fétidité disparurent et l'examen microscopique positif fut fait par le professeur Ebert.

L'année suivante (1871), dans les mêmes archives, n° II, p. 29, Hégar dit avoir observé dix-huit cas de sarcome utérin; il donnait les observations de huit de ses malades ; une d'entre elles se rapporte à un sarcome du fond de l'utérus.

Winckel en 1872 même recueil, t. III, p. 297, publie deux observations, une de sarcome du col, et l'autre d'un myome de la paroi extérieure de l'utérus, qu'il avait enlevé. Il y eut, d'ailleurs, trois cent-deux jours après l'ablation de la tumeur sarcomateuse une récidive sur place; il en fit une nouvelle ablation et six mois après une nouvelle récidive s'était produite.

En Angleterre et en Amérique, après Ludwig, Bedford, Hutchinson, Callender, Paget, Burns, Tilamus, Jenks, Hayden, Gaillard-Thomas, Simpson, on doit citer Clay, Thomas-Smith, Brown, Byrne, Fox et Seip, Post, Mays, Polk, Guttemplait, Corcoran, Hunter, Carson, Brytord, Jones, Kay, Boiche-Emmet, Alban-Doran, Bantock, Cullingworth, Chase, Pik.

Dans la littérature française, nous avons déjà mentionné les travaux de plusieurs auteurs, les observations de Dumas et de Lebert, les discussions soulevées pour et contre la transformation des fibromes et l'existence de ces derniers dans l'utérus.

C'est à partir de 1881 qu'on retrouve les observations de Davezac, Raymond Nicaise (Oettinger et Tessier), Terrier, d'Abeille (1885), Menier, Pernice, Terrillon (Vignard, Chibret), Pilliet, Villeneuve, Aslanian, Vitrac, Glantenay et Marie ; les thèses de Costes, Barhie, Hyenne, sur les dégénérescences des fibromyomes ot celles de Gayman et Aubuy, sur le sarcome du col et le sarcome diffus de la muqueuse du corps de l'utérus.

A cette époque, Rosapelli publia dans le *Bulletin de la Société anatomique*, 1872, page 159, une observation d'une femme âgée de soixante-quatorze ans, présentant les symtômes de tumeurs à localisation multiple. A l'autopsie de cette malade, à coté des autres tumeurs, démontrées sarcomateuses, on trouva l'utérus atteint de sarcome encéphaloïde.

C'est surtout après les travaux de Lebert, Paget, Virchow, Gusserow et Hegar, qu'abondent les obser-vations.

En Allemagne, celles de Léopold, Gerhardt, Chroback, Spiegelberg, Kunert, Grenser, Müller, Ahlfeld, Fehling, Witridgé, Scanzoni, Freund, Brunzel, Zweiffel, Kurtz, Johannovsky, Jacubasck, Kaltenbach, Klein, Flesch, Emanuel, et les thèses de Rogivuc, Beermann, Hirschmann, Ritter, Rothweiller, Schulte, Reunert, Dressler, Behnke, Bommer Beischeim, Seeger, Meineke, Muellem, Weil, Braun, complètent la littérature allemande sur le sarcome utérin.

Dans les littératures russe, italienne, suédoise et portugaise, nous avons rencontré les travaux de Neugebauer,

Matlakovsky, Brandt, Vasten, Bottini, de Simon, Casini, Pestalozza, Anderson, Blik et Coelho.

ANATOMIE PATHOLOGIQUE

Nous avons déjà dit, au commencement de ce travail, les différents sièges que peut affecter le sarcome dans l'utérus. Nous avons vu qu'il peut siéger, soit sur le col ou sur le corps soit dans la muqueuse, soit dans le tissu utérin lui-même et peut-être sous-muqueux, insterstitiel ou parenchymateux, et sous-péritonéal. L'interstitiel, comme celui de la muqueuse, peut être localisé et circonscrit ou bien diffus.

L'aspect, la forme, le volume et la consistance qu'il présente sont très variables.

Nous ne parlerons ici que du sarcome du muscle utérin, sarcome parenchymateux ou interstitiel.

Le muscle utérin, comme tous les muscles, peut être atteint primitivement par le sarcome. Cette forme, rarement constatée et d'existence très contestée, existe cependant et se présente le plus souvent sous la forme diffuse.

Le sarcome du muscle, développé secondairement à une lésion sarcomateuse de la muqueuse, rentre dans la catégorie des complications de cette dernière. — C'est le sarcome secondaire.

Le plus souvent, le sarcome provient de la transformation des fibromyomes utérins, et se comporte comme eux au point

de vue du siège. C'est ainsi qu'on rencontre des sarcomes sous péritonéaux, sous muqueux, plus ou moins pédiculés et des sarcomes intra-musculaires interstitiels circonscrits ou diffus. (Gusserow).

Il n'est pas rare de rencontrer plusieurs de ces variétés et la coexistence de plusieurs néoplasmes sur le même organe. En général, le sarcome du muscle utérin se présente sous la forme d'une ou de plusieurs tumeurs de volume variant depuis celui d'un petit noyau difficilement retrouvable, jusqu'à celui de volumineuses tumeurs remplissant et distendant tout l'abdomen, dépassant l'ombilic et pesant jusqu'à 81 livres (Heer). Leur aspect est lisse, rose, rouge foncé, gris violacé, arrivant jusqu'au noir. Très réguliers au début, non adhérents, de consistance uniforme, molle, friable, ils deviennent par la suite irréguliers, nettement fluctuants et kystiques.

Les veines qui les sillonnent sont très dilatées et présentent jusqu'à cinq fois le calibre de celles des fibromyomes de même dimension (Terrillon). Dans sa thèse, Hyenne cite la dilatation des vaisseaux lymphatiques.

Souvent ils deviennent très vasculaires ; les vaisseaux se dilatent, sont exubérants, et la tumeur présente des expansions, des battements, elle est pulvatile, télangiectasique.

Ces tumeurs subissent la transformation kystique, leur centre se ramollissant, se remplit de sang. Quelquefois ils prennent l'aspect de la gélatine, sont fluctuants et subissent la dégénérescence mixoïde ; ou bien contiennent de la substance blanchâtre analogue au fromage — c'est la dégénérescence caséeuse. Cette dernière est souvent accompagnée d'ascite (Terrillon).

Le sarcome interstitiel diffus, se généralisant à tout le muscle utérin, se présente comme une tumeur, composée par tout l'organe utérin, augmente régulièrement et symétriquement de volume, devenant hypertrophié, sans aucune irrégularité de

surface; à peine pourrait-on y trouver quelques bosselures. D'apect violacé, à surface lisse et à parois très épaisses, la tumeur est mollasse, friable; le péritoine, peu adhérent, est presque toujours respecté. Le col utérin allongé, aminci, facilement dilatable, paraît être intact. La cavité utérine est augmentée de dimension, la muqueuse boursoufflée, œdematiée, hypertrophiée, sans cependant être envahie par le sarcome, saigne facilement et on y retrouve des solutions de continuité produites par l'ouverture des cavités formées par la dégénérescence kystique et qui donnent lieu à des hémorragies très graves.

A mesure que la lésion avance, la tumeur devient irrégulière de forme et de consistance, contracte des adhérences, se creuse de cavités kystiques. Ces adhérences, la fixent, l'immobilisent, l'unissent surtout avec l'épiploon, expliquant ainsi les vives douleurs que les malades éprouvent.

Cette forme interstitielle diffuse n'est pas fréquente. Terrillon l'a rencontrée 4 fois sur 14 cas et de toutes les observations résumées ici 7 seulement appartiennent à cette catégorie.

La forme intra-musculaire circonscrite ou interstitielle localisée, formée souvent par un ou plusieurs nodules sphériques ou ovalaires très mal limités avec le tissu sain, rarement encapsulés, augmentant rapidement de volume, deviennent irréguliers et présentent des bosselures. Ces tumeurs présentent tous les degrès de consistance, depuis la fluctuation molle kystique des systosarcomes jusquà la dureté fibromateuse. Quand il existe plusieurs noyaux, ils sont de dimension variable et groupés ou disséminés avec alternance du muscle sain, simplement hypertrophié ou en dégénérescence hyaline.

Heer (Amer. J. of. Obst. 1888, 1200.) sur 70 cas de cystosarcome en mentionne 63 sous-péritonéaux; 5 interstitiels et 2 sous-muqueux.

A la coupe on trouve dans l'épaisseur de la tumeur des

travées fibro-sarcomateuses quelques fibres musculaires blanchâtres ou jaunâtres, faisant saillie à la surface, et quelquefois de petites cavités kystiques formées au centre des noyaux. Souvent la surface de la coupe se couvre d'un exsudat sanguin issu des capillaires néoformés sectionnés. Quelquefois, à la coupe, on trouve de vastes cavités kystiques remplies de sang noir coagulé, mais ces kystes n'ont pas de paroi propre et, malgré la constatation d'un revêtement endothélial par Fehling, Klels, Keberlé, Le Bel, Léopold, ces auteurs en attribuent l'origine aux vaisseaux lymphatiques, on doit considérer ces kystes, comme des cavités formées par de l'épanchement sanguin disséquant et décollant les fibres, ou produites par la nécrose consécutive, à l'oblitération par le sarcome du vaisseau sanguin.

Les sarcomes sous-péritonéaux se comportent tout à fait comme les fibromes, pareillement situés, dont ils représentent toujours la transformation sarcomateuse. D'ordinaire, ce sont des tumeurs volumineuses, bosselées, irrégulières, implantées le plus souvent sur le fond de l'organe par une large base. Ces tumeurs, de consistance variable et irrégulière (grâce à la dégénérescence), sont très friables, s'accompagnent d'ascite et quelquefois forment des adhérences. C'est cette forme sous-péritonéale qui, le plus souvent, subit la dégénérescence kystique. Le pédicule envoie des prolongements dans l'utérus tout autour de son implantation. L'utérus est peu augmenté de volume ; sa muqueuse, sa cavité et le col ont leurs apparences normales ou présentent les signes d'une métrite concomitante. Cette variété de sarcome, grâce à son siège et à son éloignement de la muqueuse utérine, donne lieu aux symptômes des tumeurs abdominales et péri-utérines.

Les sarcomes sous-muqueux, qui sont des nodules implantés sur la paroi du muscle et proéminant sous la muqueuse, forment de véritables polypes recouverts par la muqueuse.

Ils sont toujours très hémorragiques, moins friables, et se manifestent surtout par des symptômes utérins : hémorragie, écoulements fétides, élimination de débris muqueux et, en cas de procidence dans le col, par des douleurs expulsives.

Les nodules secondaires multiples de la généralisation sont de volume variable, arrondies, lisses, dures, hémorragiques.

Examen microscopique

Au point de vue histologique, on observe surtout des sarcomes à cellules rondes, c'est-à-dire encéphaloïdes, globocellulaires ou embryoplastiques et des sarcomes à cellules fusiformes, sarcomes fusocellulaires ou fibroplastiques. Pilliet, après Charles Robin, Müller et Paget, a signalé des sarcomes à myéloplaxe (sarcome myéloïde) et Laurent, en 1894, a pu réunir quatorze cas de sarcome à cellules géantes.

Microscopiquement on distingue trois éléments dans la structure des sarcomes : 1° Les éléments cellulaires — les cellules ; 2° la substance intercellulaire et 3° les vaisseaux.

Les cellules qui composent les tumeurs sarcomateuses présentent plusieurs types. Chaque tumeur est composée exclusivement par une de ces formes de cellules, qui est prédominante, ou par plusieurs types de cellules à la fois. Elles sont très actives, mais leur protoplasma est peu abondant, avec un gros noyau pourvu d'un nucléol très net et de plusieurs grains chromatiques. Souvent on observe la segmentation ; le noyau se sépare en deux par étranglement, et les grains chromatiques, par leur arrangement, rappellent l'amphiastère.

Les sarcomes composés par des cellules rondes, globocellulaires ont l'aspect de la laitance de poisson (Rindfleisch) de la chair de lapin (Lancerau) et présentent à la coupe une surface lisse, rougeâtre, uniforme, ne donnant qu'une très petite

quantité de suc clair. La substance intercellulaire est en faible quantité et amorphe. Les vaisseaux capillaires sont à paroi mince embryonnaire.

Les cellules rondes offrent, d'après leur dimension, deux variétés : grosses et petites. Les petites cellules rondes mesurent de 5 à 12 μ, elles sont régulières, arrondies ou ovalaires, présentent un noyau pourvu de nucléole ; les noyaux sont volumineux, apparents et arrivent à remplir présque complètement la cellule, ne lui laissant qu'une mince lame de cystoplasma.

Les grosses cellules rondes sont le double des petites ; elles ont un ou deux noyaux et, quand elles sont bien développées et ont atteint leurs plus grandes dimensions, ressemblent aux grandes cellules de la caduque. Ce sont les cellules du sarcome décidual.

Dans les sarcomes à cellules fusiformes, celles-ci sont groupées en faisceaux dans différentes directions et se présentent à la coupe sous forme de tourbillon ou de bandes longitudinales paralèlles (Kleinschmidt) ou croisant (von Kalden) les vaisseaux sanguins.

Les cellules sont très variables comme dimension et mesurent depuis 15 jusqu'à 100 μ. Rindfleisch les divise comme les cellules rondes en grosses et petites. Elles sont allongées en fuseau, pointues aux extrémités. Le noyau, toujours ovalaire, n'a jamais la forme de bâtonnet, caractère qui le différencie de la fibre musculaire libre. Ces cellules peuvent présenter des prolongements multiples, des formes irrégulières comme les cellules étoilées des myxomes.

La substance intercellulaire présente une abondance variable, suivant les variétés anatomiques. Elle est très réduite pour les formes globo-cellulaires et, dans ce cas, les éléments sarcomateux sont réunis en amas, sans interposition de fibres ; la partie conjonctive est réduite aux cloisons unissant et sé-

parant à la fois les masses sarcomateuses. Dans les formes fibro-cellulaires les cellules fusiformes sont groupées et constamment entourées par une quantité parfois très abondante de fibrilles conjonctives.

Les vaisseaux sont en rapport direct avec les cellules sarcomateuses, « la lumière des vaisseaux coupés en travers est limitée par les cellules arrondies et fusiformes ; mais rarement on découvre les parois vasculaires » (Cornil et Ranvier). Un manchon de cellules entoure les vaisseaux et la prolifération des cellules endothéliales arrive à oblitérer plus ou moins complètement leur lumière et occasionner la nécrose ou la dégénérescence kystique de la zone irriguée par eux.

Les nodules de la généralisation sont exclusivement constitués par de petites cellules rondes.

ÉTIOLOGIE

S'il existe un point obscur dans l'étude du sarcome de l'utérus comme dans celle des sarcomes et des tumeurs en général, c'est bien certainement l'étiologie. Depuis des années, bien des théories, bien de propositions ont été émises; il n'en est resté rien de bien précis, rien de bien applicable à ce point vague et obscur de l'histoire des tumeurs, et on reste toujours dans le domaine de la constatation et des hypothèses.

Les recherches et les découvertes bactériologiques nouvelles, éclairciront peut-être plusieurs points de leur histoire. La clinique, les distinguant en malignes et en bénignes ; l'anatomie pathologique avec les progrès dûs au microscope, les a subdivisées et classées d'après leur structure ; mais l'étiologie et la pathogénie échappent encore aux recherches ; elles restent

incertaines et nécessiteront sans doute de nouvelles et nombreuses recherches scientifiques.

On a discuté et on discute donc encore sur l'origine des tumeurs et du sarcome.

L'influence de l'hérédité, théorie assez séduisante, a été invoquée pour les autres tumeurs, et plusieurs auteurs, comme Billhorth, Broca, Paget, Virchow, Walsche, ont rapporté des cas probants de l'influence de l'hérédité, surtout pour le cancer ; Verneuil avait même constitué la famille et la diathèse néoplasique et, avec Ricard, reconnu seulement la prédisposition pour divers néoplasmes. Cette influence de l'hérédité est moins manifeste pour le sarcome et surtout pour le sarcome de l'utérus.

Cohnheim, en 1875, a émis la théorie de tératologie ou embryonnaire. D'après lui, les tumeurs auraient pour origine des germes embryonnaires, restés sans emploi pendant la différenciation des feuillets blastodermiques. Ces germes peuvent être inclus dans le tissu auquel ils appartiennent ou s'égarer dans un tissu voisin et d'une espèce différente. Ils peuvent, en cet état, persister pendant toute la vie, passer inaperçus et ne subir aucun changement, ; ou bien, à la suite d'une cause inconnue, se mettre à proliférer et former une tumeur dont le type rappelle leur origine primitive. Cette théorie, dite de l'inclusion fœtale, est encore soutenue et satisfaisante, mais n'explique pas plusieurs points de l'histoire des sarcomes, la généralisation ou l'allure infectieuse que l'on voit quelquefois en eux.

Bard croit à une tare locale, imprimée, dès l'origine, au sein même de la cellule reproductrice ; c'est la couche atavique des cellules qui seront mal formées.

Certains organes à développement et évolution tardifs jouissent d'une prédisposition particulière pour les néoplasmes surtout quand ces organes présentent une malformation

ou une anomalie de position. De toute l'économie féminine, l'utérus est l'organe qui présente au plus haut point cette prédisposition par son développement tardif, la variété des éléments qui entrent dans sa structure, l'activité fonctionnelle à laquelle il est soumis pendant une grande période de la vie de la femme, et les changements physiologiques qui résultent de la menstruation, de la grossesse et de la ménopause; aussi est-il le plus souvent atteint de néoplasme.

Depuis longtemps Paget, Verneuil, Leclaire, signalaient et admettaient l'influence des traumatismes, des inflammations, des irritations chroniques, sur le développement des néoplasmes. Les cicatrices anciennes, les épanchements sanguins, les métrites, les débris de déciduome, la présence des fibromes, peuvent prédisposer à la greffe du sarcome. Mais toutes ces causes n'agissent, que si on accepte l'influence de l'hérédité, en faisant de l'organisme un « *locus minoris resistantiæ* », ou si on soutient l'origine parasitaire du sarcome, en apportant et en favorisant l'entrée dans l'utérus des germes ou des parasites de l'agent pathogène.

La transformation ou la dégénérescence des fibromes en sarcomes a été fréquemment constatée. Plusieurs observations indiscutables de Chroback, Frankenhauser, Kurz, Laurent, Müller, Pillet, Raymond, Rokitansky, Schrœder, Simpson, Thornton, Virchow, Von Jacubach, ont été publiées dans ce sens et l'ont démontrée. Les thèses de Costes (Paris), Bahry (Lyon) et Hyenne (Paris) traitent aussi ce sujet

L'influence qui préside à cette transformation est encore inconnue. Il en est de même de la fréquence de la transformation sarcomateuse des fibromyomes par rapport aux autres dégénérescences. Costes, dans sa thèse, donnait la proportion 11 sur 21 cas, et Heynne, sur 41 fibromes, a constaté 7 fibromes normaux, 5 qui ont subi la dégénéressence fibreuse, 3 calcaire, 22 œdémateuse, 2 nécrose, 2 sarcomateuse. Pillet attri-

bue la fréquence de cette transformation à l'identité d'origine vasculaire des deux tissus, fibrome et sarcome.

Laissant de côté les lésions sarcomateuses secondaire du muscle ; le plus souvent les sarcomes du muscle utérin sont produits par la transformation sarcomateuse des fibromyomes, sous l'influence d'une cause inconnue ; mais il est aussi indiscutable que le muscle utérin, comme tous les muscles, est atteint primitivement par le sarcome.

L'existence du sarcome primitif des muscles, signalée par Denonvilliers en 1842, Lebert en 1845, a été confondue avec celle des carcinomes par Teevan en 1865, Parmentier, Vidal, Broca. « D'après mes recherches personnelles, dit Volkman (1865), en parlant des tumeurs des muscles, les cas les plus nombreux sont cependant ceux des sarcomes », et Desprez, en 1866, analysant les cas de Teevant, Parmentier, Vidal et Broca, croit que l'existence des cancers primitifs des muscles n'est pas démontrée ; il insiste sur la nature sarcomateuse dans l'immense majorité des cas du cancer primitif des muscles.

Même en 1881, Cornil et Ranvier, dans leur manuel histologique, déclarent qu'ils ne connaissent pas d'exemple du sarcome primttif des muscles ; mais les tumeurs de cette nature, développées par continuité, y sont frés fréquentes.

Mais, après eux, plusieurs observations, avec examen histologique rigoureux ont afirmé son existence. Les thèses de Le maréchal (1880), Christiani (1887), Schaeffer (1888), Pilliet (1889), ont approfondi les caractères histologiques. Celle de Combet (1881) donne l'étude classique de 13 cas Dans le « Montpellier médical », M. Tédenat, en 1892, a publié 5 cas de sarcomes primitifs des muscles : grand fessier, grand dorsal, grand pectoral, sterno-mastoïdien et grand adducteur de la cuisse, Guitton (Th. P. 94), a réuni 30 cas de sarcome des muscles. Chambre (Th. P. 95), a fait un examen des lésions de la fibre musculaire.

Le sarcome primitif du muscle utérin est rarement constaté, et on hésite à avancer et affirmer son existence par les difficultés de montrer que le sarcome n'a pas débuté par la dégénérescence d'un petit noyau fibromateux passé inaperçu; mais la transformation constatée de la fibre musculaire en cellules sarcomateuses, le développement de la lésion aux dépens du tissu musculaire interne, la généralité de l'affection, en supposant l'influence parasitaire ou infectieuse, donnent droit à soutenir l'invasion primitive du muscle utérin par le sarcome. M. Terrillon, dans le Bulletin de la Société de Chirurgie, 1890, page 157, parlant de la transformation sarcomateuse des fibromyomes, dit: « On a beaucoup discuté, surtout en Allemagne, sur la transformation des fibromyomes en sarcomes On a sans doute exagéré la fréquence de ce fait, et bien des tumeurs encore petites ont pu, dans certains cas, être prises pour des fibromyomes, alors qu'il s'agissait de sarcome au début. »

Les sarcomes utérins, en général, sont les moins fréquents des néoplasies utérines. Wiliams, sur 2649 cas de néoplasmes utérins, compte 1571 cancers, 883 fibromes et seulement 2 sarcomes. Gurlt, sur 4115 néoplasmes, trouve seulement 8 sarcomes.

Ii est encore difficile de donner des statistiques sur la fréquence relative de chaque forme de sarcome utérin. On a rencontré le plus souvent la forme de sarcome diffus de la muqueuse; vient après le sarcome sous-muqueux et sous-péritonéal, provenant de la transformation des fibromes. Le sarcome interstitiel diffus est le moins fréquemment rencontré et cité.

M. Terrillon, dans ses 14 cas de sarcome utérin, en a rencontré 4 de la muqueuse, 4 interstitiels diffus, 3 pédiculés, 3 kystiques.

Oe peut dire que l'âge est sans grande influence sur la

prédisposition à la production du sarcome. Pour Terrillon, on ne rencontre guère le sarcome utérin, sauf de rares exceptions, en dehors de l'âge moyen ; il n'y en a pas avant trente ans, il n'y en a plus au delà de cinquante ans. Pour ma part, dit le même auteur, toutes les malades que j'ai observées tenaient dans ces limites. Il y a là un fait qui doit frapper, surtout si on songe que l'âge moyen de prédilection des tumeurs malignes répond, au contraire, à la cinquantième année. Bonnet et Petit considèrent le sarcome comme plus fréquent chez les jeunes malades; ils l'ont appelé « cancer des jeunes filles. »

En 1885, Gusserow, sur 73 sarcomes, en a constaté 4 avant 20 ans, 5 de 20 à 29, 15 de 30 à 39, 28 de 40 à 49, 18 de 50 à 59, et 3 cas au-dessus de 60 ans dont 1 de 72 ans. Seeger, en 1891, dans sa Thèse de Berlin, avec les cas de Gusserow, sur 97 cas, en a 6 avant 20 ans, 5 de 20 à 29, 18 de 30 à 39, 36 de 40 à 49, 28 de 50 à 59 et 4 au-dessus de 60 ans.

Hegar, dans sa statistique personnelle comptant 18 cas, en a 2 avant 20 ans, 4 de 30 à 40, 9 de 40 à 50, et 3 de 50 à 60 ans.

L'influence de l'état fonctionnel de l'organe est assez mal déterminé, sur 74 cas, Gusserow en compte 4 survenus chez des vierges, 21 sur des femmes stériles.

Seeger, sur ses 5 cas et 15 autres, en tout 20 cas, trouve 8 nullipares =40 0/0 nullipares.

L'influence de race et de climat, comme pour le cancer, ne peut être mentionnée, étant donné la rareté des cas de sarcome observés jusqu'ici.

PATHOGÉNIE

La pathogénie du sarcome utérin, comme celle de toutes les tumeurs malignes en général, est encore à étudier. On a supposé qu'il s'agissait de coccidies ou de microbes, mais dans tous les cas, l'origine parasitaire est probable.

La transformation des tumeurs bénignes — fibromyomes en tumeurs malignes — sarcomes, a été constatée et soutenue par bon nombre d'auteurs ; mais l'influence sous laquelle se produit cette transformation est inconnue et on ne saurait dire s'il s'agit d'une cause parasitaire, ou bien si l'évolution seule suffit à faire proliférer les cellules et à les faire revenir à l'état de cellules embryonnaires.

Pour le sarcome, de même que pour le cancer, après de longues et nombreuses recherches des parasites, on a cru trouver des coccidies, comme aussi dernièrement, on a signalé des champignons. Mais leur existence et la question de leur influence sur la genèse des tumeurs est encore à résoudre.

Il faut conclure que l'étiologie et la pathogénie du sarcome primitif de l'utérus sont encore inconnues. Sauf des questions d'hérédité, de traumatisme ou de fonctionnement exagéré du muscle utérin, on peut dire que la cause de l'apparition, en plein muscle lisse, de cellules sarcomateuses est inexplicable ici, comme dans tous les autres tissus de l'économie.

Reste la question plus intéressante de la genèse de la transformation constatée des tumeurs fibreuses en tumeurs sarcomateuses de constitution anatomique et d'évolution clinique si différentes.

Trois théories ont été données pour l'expliquer :

1° La théorie de développement aux dépens du tissu con-

jonctif interstitiel émise par Virchow et soutenue par Birsch-Kirschfeld, Crobak, Gusserow, Hegar, Léopold, Ritter, Witridje, Cornil et Ranvier, en France, est exposé en ses grandes lignes par Virchow : « La dégénérescence sarcomateuse, dit il, débute par la prolifération, dans certains endroits, de la substance intercellulaire. Les cellules augmentent par scission ; les cellules rondes augmentent de plus en plus; au commencement, elles sont petites, plus tard, elles grossissent et renferment des noyaux considérables, comme de gros corpuscules muqueux, tandis que la substance intercellulaire devient plus lâche et plus molle. Tandis que les interstices s'élargissent, le tissu musculaire disparaît complètement dans beaucoup d'endroits ; dans d'autres, il persiste et devient même plus abondant ;

2° » La théorie de développement aux dépens de l'endothélion des vaisseaux sanguin et lymphatique et par accroissement des capillaires, à laquelle se rallient Amann, Orth, Ppannenstiel, Pillet et Cortes. L'endothélion des vaisseaux sanguins est formé normalement de larges cellules aplaties, qui se segmentent, se multiplient dès le début de la transformation sarcomateuse et forment autour du vaisseau une couche de nombreuses cellules arrondies, proéminentes, presque toutes en voie de division. Ces cellules continuent à se multiplier et forment ainsi plusieurs couches concentriques. Ce processus s'étend aussi aux capillaires et à leurs nombreuses pointes d'accroissement. Les cellules sarcomateuses ainsi développées continuent à se multiplier dans la substance intermédiaire des fibres musculaires. Celles-ci, subissant le processus irritatif, s'hypertrophient, leur protoplasma perd son homogénéité, sa structure, leurs noyaux deviennent granuleux, irréguliers, et elles finissent par disparaître pour faire place au tissu sarcomateux qui s'étend peu à peu. Pendant que les cellules sarcomateuses se développent sur les parois des capillaires et

envahissent le fibromyome, les cellules endothéliales continuent souvent à se multiplier par couches successives et finissent par oblitérer plus ou moins complètement la lumière. Alors la circulation s'arrête dans la zone irriguée par le petit vaisseau. Le tissu sarcomateux, répandu dans ce point, ne recevant plus de matériaux de nutrition, se nécrose et nous avons une petite cavité kystique. Si le processus d'oblitération frappe un certain nombre de vaisseaux, nous avons la production d'un grand kyste sarcomateux. Comme un certain nombre de vaisseaux sont détruits, nous avons l'origine du liquide hémorragique si souvent décrit dans ces kystes ;

3° La théorie de développement par la transformation de la fibre musculaire elle-même en cellules sarcomateuses, a été soutenue par Von Kalden, Forester, Christiani, Sokolow, Waldemeyer, Williams, Paviot et Bérard ; ces derniers auteurs pensent qu'il n'est pas nécessaire que le fibromyome précède toujours le sarcome ; les cellules rondes et fusiformes qu'on rencontre dans une tumeur maligne de l'utérus, représentent la transformation de la fibre musculaire lisse, qui, par un degré de malignité, rarement observé, devenant plus ou moins bien reconnaissable et bien formée, évolue vers la formation des cellules embryonnaires.

Les trois types de transformation exposés par les trois théories citées peuvent se combiner et coexister. Pick, ayant eu l'occasion d'observer un polype-myomateux inséré au fond de l'utérus, qui poussant par bourgeonnement en grappe, remplissait et dilatait la cavité et s'était transformé en sarcome à cellules rondes et fusiformes, a fait, à propos de cette transformation des fibres lisses, adultes, bien reconnaissable de ce myome en cellules sarcomateuses, une étude dans l'*Archiv. f. Gynek*, 1895, n° 48, p. 72 ; ses conclusions sont les suivantes :

a) La transformation des fibromes utérins en sarcomes ne se produit pas seulement aux dépens du tissu conjonctif de la tumeur primitive ou de la paroi des vaisseaux, mais aussi par la transformation directe des fibres musculaires lisses en cellules sarcomateuses ;

b) Ces tumeurs qui proviennent de la transformation des fibres musculaires lisses sont de véritables sarcomes. Il faut les désigner sous le nom de myome sarcomateux par rapport au sarcome provenant du tissu conjonctif ou de la paroi des vaisseaux qui sont de véritables tumeurs mixtes et méritent le nom de myosarcome ;

c) Les combinaisons dans l'hystogénèse de la transformation sarcomateuse paraissent plausibles ;

d) La dégénérescence hyaline de la fibre musculaire paraît fréquente.

SYMPTOMES

Le sarcome de l'utérus, provenant le plus souvent de la transformation d'un corps fibreux préexistant, présente au début tous les symptômes d'un fibrome. Le moment de la transformation de la tumeur de forme bénigne en tumeur maligne ne peut être précisé. Les symptômes restent, jusqu'à une certaine date éloignée de cette transformation, à peu près les mêmes. Le changement de nature de la tumeur s'effectuant au centre même du fibrome, ne se traduit au dehors ou dans son voisinage, par aucun trouble. Lefour a signalé,

dans sa thèse d'agrégation, le cas d'une jeune femme qui, pendant son accouchement, expulsa une tumeur polypeuse que M. Géniot prit pour un fibromyome et que l'examen histologique démontra être un sarcome.

La propagation de la néoplasie donne naissance à des réactions générales de l'organisme ; c'est ainsi qu'on voit tardivement, et quelqufois seulement à la période ultime de la maladie, survenir des symptômes généraux relevant de la cachexie habituelle aux néoplasmes.

La déperdition brusque, l'affaiblissement et la perte rapide et progressive des forces, l'anorexie conduisent rapidement les malades à la cachexie ; elles finissent dans le marasme, qui seul peut indiquer la malignité de la lésion et donner à penser à la présence du sarcome. Quelquefois cependant on a vu des sarcomes utérins arriver à une période assez avancée de leur évolution, coïncidant avec la conservation complète des apparences d'une belle et bonne santé (Terrillon).

La présence de nodules secondaires disséminés dans les divers viscères de l'économie, la récidive sur place et sa généralisation, affirment la nature sarcomateuse de la lésion, mais à cette époque, il ne faut plus songer à l'application d'une bonne et efficace thérapeutique.

La recherche des signes précoces pouvant à la fois permettre, indiquer et légitimer une grave intervention curative, doit être obtenue par la constatation simultanée de plusieurs symptômes généraux et locaux. Chacun de ces symptômes, pour ainsi dire banal, n'est pas suffisant pour affirmer l'existence du sarcome, mais la coïncidence de plusieurs d'entre eux permet souvent de porter un diagnostic ferme et par suite d'intervenir avec succès.

Les symptômes généraux sont peu nombreux, peu nets, peu caractéristiques. La fièvre, les convulsions, le délire,. l'état comateux, sont rares, tardifs et entrent à titre de

complication, comme infection, pyohémie, anurie, etc. Il n'y a que l'état général qui entre en considération avec les réserves que M. Terrillon indique touchant la conservation des apparences de la santé. Souvent les malades s'observent très mal et ne se pèsent jamais ; les apparences de l'état général sont trompeuses et indiquent mal les changements, même considérables, dans l'état de santé qu'elles considèrent comme habituel. La déperdition rapide et la perte des forces peuvent cependant être perçues dans cette appréciation.

Les symptômes locaux sont-ils plus nets et plus significatifs ?

Ici on se trouve dans des conditions très différentes et avec chacune les symptômes changent. L'utérus et l'organisme agissent de différentes façons et par divers symptômes, suivant que la lésion siège, (sur le col, sur la muqueuse ou dans le vagin par l'orifice du col, formes éliminées de cette étude), dans l'intérieur du muscle, plus ou moins loin de la muqueuse ou du péritoine ; suivant qu'elle revêt la forme circonscrite ou diffuse. Chacune de ces variétés a quelques signes plus ou moins propres et caractéristiques.

L'écoulement sanguin, signe commun à plusieurs affections de l'utérus et de ses anexes, existe presque toujours dans les sarcomes utérins et devient continu dans le sarcome sous-muqueux ; les sarcomes sous-péritonéaux donnent rarement lieu à des ménorrhagies ou des métrorrhagies.

En général, les règles sont plus fréquentes, plus abondantes, contiennent des caillots, sont douloureuses ; on a rencontré des irrégularités consistant en retards et absences dans leurs apparitions, et cela surtout dans le sarcome sous-péritonéal pédiculisé. Celui-ci, parfois, évolue sans autres signes que les douleurs consécutives à la formation des adhérences. Pour les sarcomes sous-muqueux et interstitiels, on

voit les ménorrhagies devenir parfois très fréquentes, se reproduisant chaque quinze jours et durant huit à dix jours. Ils s'accompagnent de métrorrhagies qui peuvent devenir des hémorragies utérines abondantes et continues.

Des pertes, hydrorrhées ou leucorrhées séreuses, rougeâtres, louches, abondantes, caractérisent la forme sous-muqueuse et surtout la forme muqueuse. Dans ces deux formes du sarcome, sous-muqueuse et muqueuse, les écoulements sont abondants, contiennent des caillots et des parcelles épithéliales de la muqueuse, ont une odeur fade au début, deviennent fétides, purulents.

Les douleurs sont surtout caractéristiques de la forme interstitielle et de la forme sous-péritonéale où elles sont très vives et dues aux adhérences épiploïques. Elles sont peu marquées dans le sarcome sous-muqueux qui reste souvent indolore, sauf dans le cas où il se pédiculise, sortant par l'orifice du col et provoquant comme tout corps étranger, des contractions douloureuses de l'utérus, véritables douleurs expulsives. Ce sont là des symptômes importants, presque de certitude pour certains. A part les douleurs utérines, les malades se plaignent de véritables névralgies sciatiques sacro-lombaires, douleurs dans les reins, douleurs dans les cuisses.

Comme symptômes rationnels, les malades accusent une pesanteur dans le bas ventre, un besoin fréquent d'uriner, de l'incontinence d'urine, les mictions deviennent difficiles, incomplètes; quelquefois même, il y de la véritable rétention due à la compression des uretères ou aux lésions vésicales. Thomas Smith a constaté des lésions très avancées de la base du bas-fond de la vessie, sans aucun trouble du côté de la miction et l'absence de tout état vésical pathologique.

Les constipations habituelles chez la femme deviennent opiniâtres chez ces malades.

Les œdèmes des membres inférieurs, l'ascite, l'essoufflement, les battements gênants du cœur, les troubles de la vue, le ballonnement du ventre, symptômes caractéristiques, indiquent et entrent en considération comme complication de cette maladie.

Comme signes objectifs dans le sarcome interstitiel diffus, on trouve à l'examen direct une tumeur plus ou moins volumineuse, variant entre 1 et 1/4 de volume de l'utérus normal jusqu'aux volumineuses tumeurs du poids de 20 kilogrammes (Terrillon) ; cette tumeur est régulière, lisse, de consistance uniformément souple, molle, faisant corps avec l'utérus, souvent enclavée dans le cul-de-sac de Douglas ; le col est libre, entr'ouvert, la muqueuse, friable, s'atrophie et saigne facilement. Si la tumeur atteint des dimensions plus grandes, le col, toujours d'aspect normal, remonte.

Dans la forme interstitielle circonscrite, on distingue souvent l'utérus hypertrophié en avant, tandis que la tumeur plus résistante est lisse, uniforme, se développe aux dépens de la paroi postérieure et se trouve enclavée dans le cul-de-sac de Douglas.

Souvent les petites nodosités de début, par leur volume, passent inaperçues et échappent à l'examen.

Dans les formes télangiectasiques, on peut rencontrer des souffles à l'auscultation de la tumeur.

En cas de généralisation, on se trouve en présence des symptômes communs aux tumeurs développées dans la région envahie par les nodules secondaires de la généralisation.

DIAGNOSTIC

Le plus souvent le diagnostic des sarcomes de l'utérus, surtout à la période de début, est fort délicat, très difficile et sujet à erreur. Souvent on a confondu le sarcome, au début, avec un fibrome et on l'a traité comme tel.

Il est encore confondu avec des lésions banales comme les métrites hémorragiques ; à une période plus avancée on peut enfin croire à la présence d'un fibrome ou d'un kyste.

D'autres fois, le sarcome s'alliant à un traumatisme, a été pris pour un hématôme. Les signes, communs avec le cancer du corps, ont permis de confondre les deux affections jusqu'à l'examen microscopique, et parfois aussi le diagnostic est très hésitant entre quelques formes de fibromyomes enflammés ou d'anciennes métrites interstitielles. Il faut avoir des coupes excellentes et se servir de forts grossissements pour reconnaître le caractère des cellules. La confusion est facile, car dans certaines variétés de métrites interstitielles, les glandes s'atrophient et le stroma prend une structure tout à fait embryonnaire (Delbert).

Certaines variétés d'épithéliomes simulent les sarcomes à s'y méprendre, ce sont de sortes d'inflammations épithéliales diffuses qui ont l'air de noyaux embryonnaires.

L'examen de l'état général, l'affaiblissement et la déchéance rapide de la malade, fournissent un bon signe en faveur de la présence d'un néoplasme, mais, nous l'avons dit, on a cité des cas (Terrillon) où les malades ont conservé les apparences d'une parfaite santé, malgré la période très avancée de la maladie ; parfois, à la suite d'une complication grave,

elles sont emportées sans avoir eu le temps d'arriver à la cachexie néo-plasique, et la lésion reste une trouvaille pour l'autopsie.

Les grandes pertes sanguines continuent dans certains cas, anémiant fortement la malade et lui donnant la pâleur spéciale des anémiques plutôt que celle des cachectiques.

Le sarcome développé aux dépens d'un fibromyome, offre tous les symptômes caractéristiques de ce dernier, et c'est seulement l'exagération, survenue brusquement, dans leur manifestation qui fait penser à leurs transformations sarcomateuses. Les hémorragies, devenues très abondantes, même continues; les pertes fétides, la tumeur augmentant rapidement de volume et changeante de régularité et de consistance, accompagnée d'un amaigrissement rapide et notable, affirment la présence du sarcome dans l'utérus.

L'immobilité, l'irrégularité de la tumeur considérée comme un ancien fibromyome, son changement de consistance en certains points, la sensation de fluctuation et de résistance, annoncent, cliniquement, sa transformation en même temps que la formation des adhérences et la dégénérescence que subit la tumeur.

Par le toucher, on reconnait la présence ou l'absence des tumeurs vaginales ou intra-utérines et l'intégrité apparente du col. Au toucher bimanuel on constate la dépendance et l'origine de la tumeur, son signe, son volume, sa consistance, sa mobilité; on peut aussi se prononcer sur la méthode thérapeutique à appliquer. Pour quelques cas, le toucher pourra être géné par la présence d'une partie de la tumeur procidente dans le vagin, et parfois saignant trop abondamment au moindre contact.

MARCHE. — DURÉE ET TERMINAISON

Le début des sarcomes de l'utérus est assez difficile à préciser. Quelquefois ils sont tout à fait latents, insidieux et indolents ; grâce à leur lenteur d'évolution, on peut suivre l'accroissement de la petite tumeur sphérique ou ovoïde, d'époque d'apparition difficile à préciser par la malade, la voir grandir, prendre la forme irrégulière refoulant le tissu normal environnant, ou le pénétrant par des prolongements ; arriver même à l'ulcération et provoquer des graves hémorragies. Mais c'est là une forme rare de sarcome dur fasciculé à développement lent. A côté de cette forme à évolution relativement lente, on rencontre certaines formes, surtout l'encéphaloïde qui ont une marche très rapide, même franchement aiguë, accompagnée de douleurs intenses, d'œdème et d'élévation de la température. C'est le sarcome développé au fond de l'utérus qui présente le plus souvent une marche rapide dont la durée dépasse rarement deux ans (Terrillon).

Sa marche est d'ailleurs activée par les phénomènes de compression que provoque le néoplasme.

Le plus souvent le sarcome utérin, comme toutes les tumeurs malignes, aura un développement extrêmement rapide On le voit parfois, dans l'espace de quelques mois seulement, acquérir des dimensions considérables, produire des signes de compression, se généraliser et par l'une de ses complications concomitantes emporter la malade, sans qu'elle ait atteint la période de la cachexie et tombée dans le marasme.

On a vu de petites tumeurs sous-péritonéales, jusqu'alors passées inaperçues, prendre une marche très rapide, grossir à

vue d'œil après l'ablation des polypes ; et c'est plus loin le cas d'une extirpation incomplète des sarcomes sous-muqueux (Thomas Smith).

L'évolution de la maladie, ordinairement rapide et à terminaison toujours fatale, varie, suivant les circonstances, de quelques semaines à plusieurs mois et rarement dépasse deux ans (Terrillon), trois ans (Rogivue) et quatre mois (Frankenhaüser). M. Terrillon dans sa leçon recueillie par Blaise et publiée dans le *Progrès Médical* de 1891, p. 162, b., a résumé un cas très instructif sur l'évolution rapide de la maladie. Il s'agissait d'une dame d'une quarantaine d'années absolument bien portante. Peut-être avait-elle déjà ressenti quelques douleurs vagues dans l'abdomen, qui s'accompagnèrent de légers troubles dans la menstruation. Ne voyant là qu'un accident insignifiant, la malade n'y prêta aucune attention, quand, subitement, elle fut prise un jour, sans cause apparente, d'une violente retention d'urine ; on était en présence d'un utérus volumineux accompagné d'une tumeur qui faisait corps avec lui. Quinze jours après la malade, de retour à Paris, vint me voir. Je trouvai un sarcome qui, d'après les renseignements fournis, paraissait avoir doublé de volume dans ce court espace de temps. De plus, non seulement il y avait de la compression vésicale, mais encore une retention complète des matières fécales et c'est au milieu de phénomènes d'étranglement que je dus faire une opération d'urgence. »

On a cité des cas de sarcome fasciculé ayant duré dix et même quinze ans ; probablement il s'agissait d'un fibromyome présentant des symptomes un peu plus intenses, coexistant avec le sarcome de la muqueuse ou subissant la dégénérescence sarcomateuse.

En général, on évalue à deux ans la durée des sarcomes interstitiels.

Les éléments sarcomateux entrant dans la composition de

la tumeur ont une grande signification au point de vue de la durée. Cornil et Ranvier ont montré, en effet, que plus les éléments du sarcome avaient le type embryonnaire jeune, simple, primitif, sans aucune organisation, et plus la marche était rapide.

L'âge de la malade a aussi une certaine influence sur la marche et la durée du mal; les jeunes sont moins résistantes et l'affection évolue plus vite chez elles.

La position de la lésion est également importante. Le sarcome de la muqueuse utérine a une durée plus grande que le sarcome parenchymateux; les sarcomes du fond de l'utérus et les sarcomes sous-péritonéaux évoluent plus rapidement que les sous-muqueux.

Les sarcomes ayant subi la transformation kystique qui d'elle-même marque un degré plus avancé du mal ont, par leurs adhérences, par les hémorragies internes ou externes, par l'augmentation de la tumeur et les phénomènes de compression, une marche encore plus rapide qui, dans quelques mois, emporte la malade.

COMPLICATIONS

Les malades porteuses de sarcome interstitiel de l'utérus sont moins exposées aux diverses complications que les cancéreuses, grâce à l'intégrité de la muqueuse qui, malgré l'augmentation de volume de la cavité utérine, préserve l'organe des infections vaginales et cervicales si faciles dans tous les états pathologiques de l'utérus.

Le développement des tumeurs sous-péritonéales, carac-

térisées par leur rapide augmentation, produit souvent des compressions, des étranglements, des œdèmes ou encore de l'ascite ; les embolies pulmonaires et surtout les thromboses veineuses sont fréquentes ; on sait d'ailleurs que la généralisation se fait par les veines.

Par leur poids les sarcomes sous-muqueux du fond de l'utérus qui prédominent dans la cavité peuvent faciliter l'inversion de l'organe avec tous ses inconvénients.

La perforation de la vessie, du rectum, de l'utérus (Virchow et Gusseroff), la fixation à la paroi abdominale, son ulcération et sa perforation ont été signalées.

Les infections, la pyohémie, la péritonite, peuvent à leur tour emporter des malades déjà affaiblies, épuisées et cachectisées par la présence seule du néoplasme.

Les troubles dans la miction, souvent rencontrés encore au commencement, consistent le plus souvent en miction douloureuse, incomplète, incontinence et pollaquiurie. Les urines contiennent parfois de l'albumine; les progrès la lésion occasionnent des compressions se présentant sous les formes de l'hydronéphrose ou de la pyélonéphrite. Aran, le premier, a insisté sur la fréquence et le danger de l'anurie chez les malades porteuses de volumineuses tumeurs utérines ; la mort survient au milieu d'attaques convulsives et dans un état comateux.

On peut rencontrer chez ces malades l'hypertrophie ou la dégénérescence du cœur et l'insuffisance mitrale qui contre-indiquent l'intervention.

La simultanéité, avec d'autres néoplasmes, peut encore se rencontrer ; on se trouve alors en présence de tumeurs mixtes auxquelles on a donné le nom de : myxo cysto carcino-sarcome (Niebergall).

Les dégénérescences kystique, caséeuse et myxoïde, sont plutôt une stade terminale des sarcomes qu'une complication.

Signalons enfin la généralisation se faisant par voie veineuse, par des nodules secondaires multiples, dans différents organes et surtout dans les poumons, le foie, la dure-mère, le cerveau, le cœur, le rein, le tissu musculaire, les os, les vertèbres, le tissu rétro-péritonéal et la peau et donnent lieu à des symptômes des tumeurs de cette région.

PRONOSTIC

Le pronostic du sarcome utérin est très grave. Il est fatal, mais cependant, à moins brève échéance que celui du cancer.

Abandonnée à elle-même, la maladie évolue toujours progressivement (comme le cancer); elle affaiblit, cachectise et emporte la malade en moins de deux ans.

Des cas dont la durée fut de dix ans, ont été cités, mais, comme il a été dit, il s'agissait probablement de fibromyomes, puisque on signale que les malades avaient des améliorations, qui n'existent pas quand il s'agit de tumeurs malignes comme le sarcome.

Après l'opération, la récidive se fait le plus souvent sur place et la généralisation est plus fréquente et plus rapide que dans le cancer, qui se propage et s'étend plus facilement aux organes voisins que le sarcome.

On a cité des cas où, malgré des récidives répétées à des intervalles de plus en plus rapprochés, le sarcome se montra assez benin et n'altéra pas l'état général. Ils étaient composés de cellules fusiformes. C'est surtout la forme des sarcomes encéphaloïdes, à petites cellules rondes, qui est de la plus haute gravité, par le fait de sa marche très rapide.

Jamais on n'a observé de guérisons radicales et bien des opérations ont été suivies de récidive au cours du premier mois; après des guérisons apparentes on a eu des récidives dans l'année et malgré un diagnostic précoce et une intervention hâtive, radicale et aussi large et complète que possible, on n'a pas montré des malades guéries et sans récidives, au delà de trois ans.

TRAITEMENT

Le seul et unique bon traitement applicable à cette affection, est l'ablation totale que réalise seule l'hystérectomie.

Les indications de l'intervention seront tirées de l'état général de la malade, de l'état fonctionnel des autres organes et surtout des progrès de la lésion et de quelques symptômes qui imposent l'urgence, comme les hémorragies graves, la douleur, les phénomènes d'oclusion.

Le choix de la voie à suivre est tiré de l'état des organes génitaux externes et de l'état de la lésion.

Dans tous les cas, il faut faire l'hystérectomie et de préférence l'hystérectomie vaginale.

Les résultats opératoires n'ont pas été très brillants et sont assez peu satisfaisants; le traitement n'a rien de radicalement curatif, mais, étant donné l'issu fatale à bref délai et les améliorations obtenues, il faut se hâter d'intervenir.

Freund a obtenu trois guérisons sur cinq malades opérées et il attribue ce succès, uniquement au fait de les avoir opérées de bonne heure. Gusserow, sur 42 laparotomies pour cysto-sarcome, a eu 22 guérisons avec 7 morts opératoires, dont 6 pendant l'opération.

D'ailleurs les hémorragies et les pertes fétides continues,

rendent la vie très pénible aux malades et à leur entourage, surtout quand des douleurs intolérables s'y ajoutent et indiquent l'intervention, par laquelle on a obtenu, quelques améliorations. On obtient l'arrêt des hémorragies, la suspension de la fétidité et, quelquefois, la malade survit au delà de trois ans sans récidive et avec les apparences d'une guérison, qui, par rapport à l'évolution spontanée, offre des avantages.

Étant donné que tous les sarcomes amènent la mort à plus ou moins longue échéance, au milieu d'hémorragies et de douleurs parfois intolérables, rendant la vie des malades insupportable ; étant donné les quelques chances que l'on a de dépasser trois ans sans récidive et très soulagés, on doit toujours, sauf des cas de lésion cardiaque rénale et les progrès de la lésion, contre-indiquant une intervention, entreprendre l'ablation totale de l'utérus. L'état général et la présence de l'albumine dans les urines ne doivent contre-indiquer l'intervention que s'ils sont très accentués.

Il faudra se souvenir de la mortalité énorme, 71 °/₀, Gusserow (1870), 72 °/₀, 11 °/₀, Seeger (1891) qni ne saurait être oubliée, et qui indique clairement la gravité de l'intervention.

Rogivue dans sa thèse de Zurich (1876), donne la statistique de cinquante femmes atteintes de sarcome utérin. Six mortes peu après l'opération, neuf perdues de vue, trois paraissant définitivement guéries, trente-deux ayant eu des récidives, dont huit immédiates, douze dans le cours de six mois, dix dans l'année, deux après un an.

Actuellement, avec les progrès de la chirurgie, on a beaucoup diminué la mortalité opératoire, mais il reste toujours la gravité et la fréquence des récidives de l'affection. Roger Willi (année 1897), sur quatorze cas qu'il a réunis, a noté deux morts opératoires, cinq morts par récidive, dans la première année, enfin six guérisons maintenues au bout de trois et dix mois.

OBSERVATIONS

Observation I. (inédite)

De M. le professeur Tédenat

Sarcome de l'utérus. — Amputation par la voie abdominale de l'utérus entier et d'une portion de la paroi postérieure du vagin. — Guérison rapide, suivie, un mois après, de récidive, de compression des uretères et de mort par anurie.

Marie B... 52 ans, demeurant à Saint-Laurent-le-Minier (Gard), est adressée à M. le professeur Tédenat par le docteur Maquet, (de Ganges).

Rien à noter dans les antécédents héréditaires. Cette femme a toujours eu bonne santé. Réglée vers 15 ans, toujours régulièrement et abondamment pendant cinq ou six jours. Mariée à vingt-sept ans, jamais de grossesse. A cinquante ans, les règles ont cessé progressivement sans troubles aucuns. Pendant deux ans, la malade n'a rien vu. En juin 1898, hémorragie abondante, avec caillots, d'une durée de trois semaines. Aucune perte jusqu'au 26 décembre. A ce moment, une hémorragie survient, souvent avec des caillots. Par de rares et courts intervalles, la perte sanguine est remplacée par un écoulement blanc rosé sans odeur sensible. La malade éprouve quelques douleurs dans le bas ventre, légères, un peu plus vives à gauche. Elles ne s'irradient ni aux reins ni aux lombes ni aux cuisses. Pas de troubles de la miction. Selles à peu près régulières. Bien que l'appétit soit conservé, la malade a beaucoup maigri et a perdu ses forces ; son ventre augmente lentement de volume.

État actuel : Malade amaigrie, colorée. Rien au cœur ni aux poumons. Tuméfaction à l'hypogastre, où la main sent le globe utérin régulièrement hypertrophié avec son fond remontant à trois doigts au dessous de l'ombilic. La vulve et le vagin sont normaux. Les lèvres du col sont minces, lisses,

souples. Le doigt pénétre dans le col et sent des houppes, des villosités molles comme la muqueuse de l'intestin. Elles paraissent remplir régulièrement toute la cavité cervicale. Le corps utérin est lisse ou du moins sans bosselures sensibles, de consistance uniforme, rappelant celle de l'utérus gravide. Les culs-de-sac vaginaux ne sont pas empâtés ; le doigt sent pourtant la paroi vaginale envahie par sa face externe dans le fornix postérieur sur une étendue de deux ou trois centimètres.

M. le professeur Tédenat porte le diagnostic de sarcome, à cause des végétations molles, de la mollesse du corps utérin, de l'abondance des métrorrhagies, que pourrait seule expliquer une endométrite compliquée de lésions des annexes. Or les annexes sont en bon état et il n'y a pas la sécrétion mucopurulente de l'endométrite. Comme il n'y a pas eu pendant la vie menstruelle des signes quelque peu nets de myome et à cause aussi des végétatiens exubérantes de l'endométre, M. Tédenat met le point de départ des lésions dans la muqueuse.

Opération, samedi 1er avril. — Laparatomie médiane. Aucune adhérence, utérus rose pâle de consistance un peu mollle, en position normale. Par la ponction du tire-bouchon extracteur, il s'écoule deux cuillerées de sang et à peu près autant de matière encéphaloïde. Malgré cet incident, l'amputation totale est faite rapidement et sans difficultés par la méthode américaine La paroi postérieure du vagin est excisée dans toute sa largeur sur une hauteur de trois centimètres. Suture des sections vaginales et du péritoine par dessus. Fermeture de l'incision abdominale par deux plans. L'opération a duré en tout une demi-heure. Bien que la malade ait perdu peu de sang, on fait une injection de caféine et dans l'après-midi deux injections de 400 gr. de sérum.

L'utérus enlevé est de couleur rosée, sa consistance est molle comme celle d'un utérus gravide. Du col au fond il mesure 24 centimètres, sa largeur maximum au niveau de

l'infundibulum tubaire est de 17 centimètres. — Pas d'adhérences.

Sa cavité est remplie d'une façon régulière par une couche de bourgeons grisâtres, mous, sessiles, dont le volume varie de celui d'un grain de riz à celui d'un petit pois. — Entre les bourgeons et à leur surface, existe un liquide visqueux rosé avec quelques menus caillots sanguins.

La trompe gauche est noduleuse dans sa moitié interne. Son orifice abdominal est incomplètement oblitéré. Les deux ovaires et la trompe droite sont sains, mais un peu congestionnés.

Le soir, le pouls est à 120 régulier, assez fort, la temp. à 39°

2. — Nuit satisfaisante. Dans la journée, T. 39°, P. 100. Gaz par l'anus, urine claire 600 gr., pas de vomissements.

3. — La malade est bien. On administre deux lavements de lait et deux lavements d'eau salée. T. 38°,6, P. 100.

4. — Bien, miction spontanée toutes les trois ou quatre heures. Dans l'après-midi, quelques coliques suivies d'une selle assez abondante. A partir de ce jour, la température oscille entre 37° et 37°,5, le pouls entre 80 et 90. La malade se nourrit largement avec lait, bouillon, œufs.

10. — Pansement. Réunion bonne, sauf un petit abcès à la partie inférieure de l'incision. Des pansements sont faits tous les deux jours et la cicatrisation est complète le 26 avril ; dès le 22 avril, la malade se lève sur une chaise longue. A partir du 1er mai, elle fait quelques pas dans la salle.

Le 4 mai, l'exploration bimanuelle fait constater dans le fond du vagin une masse arrondie, de consistance analogue à la tumeur primitive, indolore, qui remplit l'excavation pelvienne et est perceptible par la main appliquée sur l'hypogastre. On peut presser cette tumeur assez bien limitée sans provoquer la moindre douleur. La récidive n'est pas douteuse.

La malade quitte l'hôpital le 5 mai. Elle y revient le 8

avec des douleurs pénibles dans la région lombo-sacrée et les régions des reins, de l'œdème des membres inférieurs. Le pouls est à 84, la température à 37°. L'urine est pâle, 500 grammes avec 19 grammes d'urée par litre, sans sucre ni albumine. Diarrhée abondante, céphalée, vomissements fréquents. Cet état continue, le pouls restant entre 70 et 80, la température au-dessous de 37°, la quantité d'urine baissant rapidement. La sécrétion rénale se suspend le 12 mai et la malade meurt avec les symptômes de l'urémie dans la soirée du 14 mai.

EXAMEN HISTOLOGIQUE

par M. le docteur Poujol

Les coupes ont été pratiquées suivant les techniques usuelles après inclusion dans la parafine ou dans la gomme, et colorées avec le picro-carmin, l'hématoxyline ou le carmin aluné.

Les coupes présentent des portions où le tissu musculaire utérin est entièrement conservé, d'autres qui sont entièrement sarcomateuses; enfin des zônes de transition du tissu musculaire au sarcome.

Le tissu musculaire est surtout remarquable par le nombre considérable des noyaux des fibres lisses; ces noyaux, en forme d'ovale allongé, plutôt que de bâtonnets, sont très voisins les uns des autres. Dans la plupart des points, ils paraissent être beaucoup plus nombreux que dans un muscle utérin sain (on a examiné par comparaison des coupes d'un utérus prolabé chez une femme de cinquante ans). Le fait est surtout bien apparent dans les sections transversales des faisceaux musculaires où les coupes de noyaux se montrent bien plus nombreuses qu'à l'état normal. Par places, l'aspect est très semblable à celui du sarcome fasciculé. Il semble que l'excitation pathologique, à laquelle le tissu utérin était soumis dans son ensemble, a eu pour effet de multiplier les fibres

lisses en les raccourcissant; double circonstance qui explique le nombre des noyaux rencontrés par les coupes transversales et rend compte de l'hypertrophie générale de l'organe. Cette hypertrophie n'est certainement pas dûe à une augmentation du tissu fibreux qui n'est pas plus abondant qu'à l'état normal.

Les portions entièrement sarcomateuses ont gardé une trace de l'arrangement fasciculé du tissu préexistant; néanmoins, cette disposition fasciculée n'existe plus que vaguement ébauchée, et n'a pas la régularité du sarcome fasciculé typique. Les colonnes cellulaires sont formées de petits éléments, de formes peu variées, chacune ayant un noyau qui se rapproche de la forme ovalaire, entouré d'une faible zône de proto plasma pourvu de petites pointes (ébauche de cellules rameuses). Il n'existe pas de formes cellulaires géantes à noyaux bosselés. En certains points, le tissu sarcomateux est uniquement formé de cellules juxtaposées; ailleurs une certaine quantité de substance intercellulaire, fibrillaire, vient s'interposer aux cellules.

Les zones de transition du tissu musculaire au sarcome offrent un grand intérêt. Le fait essentiel qu'on y constate est l'absence de limites précises du tissu néoplasique et la transformation directe des cellules musculaires en cellules sarcomateuses. Cette transformation n'est pas douteuse. Dans tous les points de la zone de transition, il est aisé de trouver des faisceaux de cellules musculaires coupés longitudinalement et venant se perdre dans le tissu sarcomateux; or, il est absolument impossible de dire où finit le muscle, où commence le sarcome, la transition se faisant d'une manière insensible, de la fibre-cellule courte, à noyau ovalaire allongé, à la cellule sarcomateuse, dont le noyau est devenu ovale court, tandis que le protoplasma a perdu la forme en fuseau pour se réduire à une petite masse ramassée autour du noyau. Pour un tel élé-

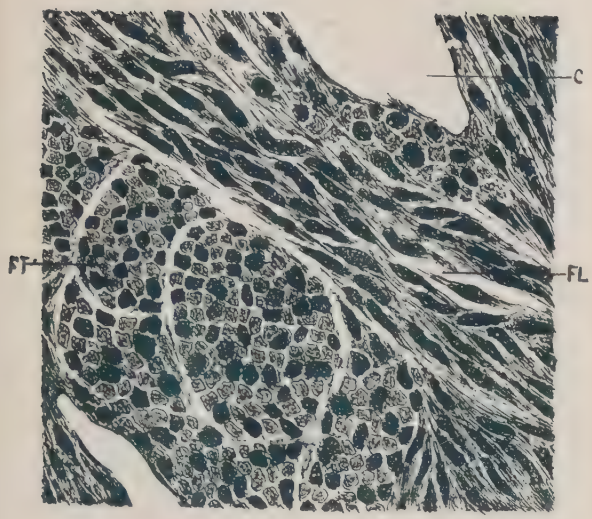

I. Coupe du muscle utérin hyperplasié, FL, faisceau musculaire coupé longitudinalement; FT, faisceau musculaire en section transversale. — C, capillaire.

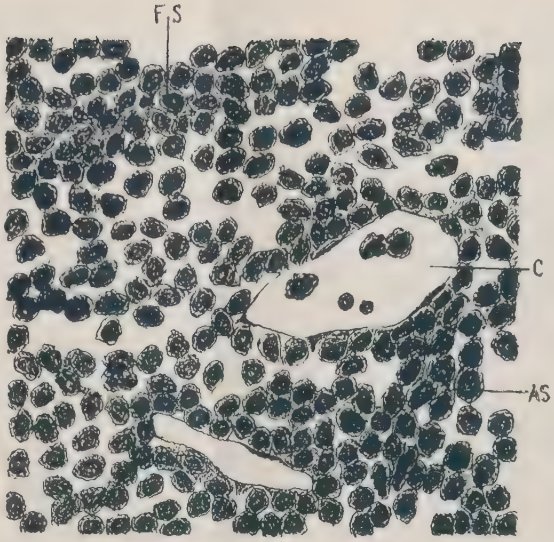

II. Coupe du tissu néoplasique. AS, amas sarcomateux; FS, cellules sarcomateuses groupées en une traînée ayant la valeur d'un faisceau; C, capillaire contenant des cellules sarcomateuses



III. Un point de la zone d'extension de la néoplasie. FT, coupe transversale du muscle lisse; FL, un faisceau musculaire longitudinalement coupé, qui plus bas se perd dans le tissu sarcomateux; FI, formes intermédiaires de la fibre lisse à la cellule sarcomateuse.



IV. Coupe de deux vaisseaux au milieu du tissu néoplasique. La tunique vasculaire est en dégénérescence sarcomateuse.

ment, en particulier, il est impossible de dire s'il est encore fibre-cellule ou déjà cellule sarcomateuse.

La néoplasie progresse donc en s'infiltrant, en se diffusant dans le tissu utérin modifié, qui se transforme de proche en proche en tissu néoplasique. On aurait pu, *à priori*, imaginer que peut-être dans l'envahissement du tissu musculaire les fibres-cellules disparaîtraient et que les cellules sarcomateuses procéderaient seulement des cellules du tissu conjonctif interfasciculaire. La constatation directe démontre que cette hypothèse n'est pas exacte et que ce sont bien les cellules musculaires elles-mêmes qui subissent la transformation sarcomateuse. On peut d'ailleurs constater le fait suivant : En plein tissu sarcomateux, on trouve des vaisseaux que la régularité de leur distribution et leur volume indiquent comme étant des vaisseaux du tissu préexistant. Ces vaisseaux sont formés d'un endothéliome normal et d'un périthélium de cellules sarcomateuses qui paraissent provenir de cellules musculaires préexistantes.

Les présentes constatations s'accordent avec l'examen histologique de l'observation de MM. Glantenay et Marie (*Bulletin de la Société anatomique*, 1898, p. 290), dans laquelle il est insisté sur la formation des cellules sarcomateuses aux dépens des fibres-cellules.

Cette transformation ne paraîtra pas étonnante, si l'on se souvient de l'histogenèse des fibres musculaires lisses. Les éléments ne procèdent pas comme les fibres striées d'une classe déterminée d'éléments, de bonne heure circonscrite dans une région de l'embryon ; ils paraissent, au contraire, pouvoir se développer presque indifféremment aux dépens de cellules quelconques du mésenchyme. On comprend donc qu'inversement une fibre-cellule adulte puisse aisément se transformer à nouveau en une cellule sarcomateuse qui appartient à la grande lignée conjonctive.

Observation II

Recueillie et présentée à la Société anatomique (Séance du 7 janvier 1891), par MM. Oettinger et Teissier, internes des hôpitaux, au service de M. Nicaise, à l'Hôpital Laënnec. Publiée dans les *Annales de gynécologie*, 1881, t. I, p. 437; et le *Progrès médical*, 1881, p. 522.

Sarcome fasciculé du corps de l'utérus avec intégrité de la muqueuse utérine et du col utérin. — Jamais de métrorrhagie. Kyste dermoïde de l'ovaire gauche. — Greffe sarcomateuse au niveau de la piqûre d'une ponction — Péritonite ultime. — Autopsie.

L..., âgée de soixante-six ans, vernisseuse, entre le 21 décembre 1880 à l'hôpital Laënnec, salle Chassaignac, n° 7, dans le service de M. Nicaise.

C'est une malade sans antécédents héréditaires morbides intéressants, qui n'eut jamais, jusqu'à ces derniers temps, aucune maladie sérieuse, dont l'enfance fut seulement marquée par quelques manifestations de scrofule, qui plus tard, vers cinquante ans, eut à plusieurs reprises des éruptions d'eczéma. Reglée à dix-huit ans pour la première fois, la menstruation fut toujours régulière jusqu'à l'époque de la ménopause qui survint il y a deux ans.

Elle eut quatre grossesses, trois fois accoucha d'enfants mort-nés. De la dernière couche (à quarante-deux ans) est restée dans la fosse iliaque droite une douleur sourde, réveillée par la pression et s'exaspérant spontanément aux époques menstruelles, mais n'ayant jamais fait souffrir assez pour imposer un traitement suivi.

Depuis quatre ans cependant, sans que les douleurs soient devenues plus vives, la malade s'est affaiblie progressivement. Au mois de novembre 1879, après une promenade un peu longue et fatigante, elle fut prise de défaillance, de nausées, de

vomissements, et de ce jour, dut prendre le lit, pour ne plus le quitter. C'est encore à compter de ce moment qu'apparurent des pertes vaginales presque incessantes, d'un liquide purulent et fétide, sans jamais de métrorrhagie, tant à l'époque que dans l'intervalle des règles.

Après avoir tenté de se soigner quelque temps chez elle, la malade résolut d'entrer à l'hôpital Tenon, en janvier 1880. dans le service de M. Gérin-Roye. Il lui prescrivit des injections de feuilles de noyer et des cataplasmes laudanisés sur le ventre. Au bout de trois mois l'état de sa santé ne s'était pas modifié. Le dépérissement et l'amaigrissement étaient excessifs, les flueurs blanches mêlées de pus persistaient et toujours dans la fosse iliaque droite, ce même point douloureux qu'exagérait le moindre contact. La malade fut alors conduite au Vésinet, en revint pour se faire presque aussitôt recevoir vers la fin avril chez M. Duguet, à St-Antoine, où le traitement consista, de même qu'à Tenon, en injections vaginales, cataplasmes et vésicatoires. Les *douleurs abdominales*, à partir du mois de mai, se montrèrent avec une intensité qu'elles n'avaient jamais eu, affectant un caractère de lancinance particulier et revenant par crises presque insupportables. Une ponction fut faite dans l'abdomen, sans résultat. En juillet, la malade fut transférée à l'hôpital Laënnec, dans le service de M. Damachino, et en dernier lieu, après quelques mois, dans la salle Chassaignac (service de M. Nicaise).

Cette femme est dans un état de maigreur extrême. Son v ntre volumineux a commencé de grossir, dit-elle, *il y a deux ou trois mois*. La saillie qu'il forme, non très considérable, est plus accusée du côté droit que du côté gauche. La cicatrice ombilicale, entièrement déplissée, est à peine reconnaissable et au-dessous de l'ombilic et à droite, à quelques centimètres, on trouve dans le tissu sous-cutané et dans la peau, une nodosité de consistance molle, grosse à peu près comme une petite noix.

Cette petite tumeur est apparue au point même où la ponction fut faite en mai 1880 par M. Duguet. Par la palpation, il est possible de limiter une tumeur profonde qui se confond inférieurement avec les organes pelviens et qui, supérieurement, remonte un peu au-dessus de l'ombilic, davantage à droite, tumeur molle, donnant, quand on vient à l'explorer, une vague sensation de fluctuation. On peut, en certains points, produire par la percussion le phénomène du flot, phénomène qu'il faut rapporter à l'ascite accompagnant la tumeur.

Au toucher vaginal, l'utérus apparaît entièrement immobilisé, mais le museau de tanche est souple et non déformé, normal, entièrement sain. Dans le cul-de-sac postérieur, le doigt rencontre une masse dure, de consistance homogène ; si l'on vient à la presser, un flot de pus s'écoule dans le vagin, mais nous ne parvenons pas à découvrir l'orifice de la fistule.

Les autres viscères explorés ne révèlent aucune lésion manifeste, aussi bien l'estomac que les poumons ou le cœur. On a seulement l'œdème mou et indolore avec deux membres inférieurs sans cordons indurés sur le parcours des veines et sans ganglions engorgés.

La recherche de la glycose et de l'albumine dans les urines resta vaine. Du reste, les fonctions de miction et de défécation s'accomplissent normalement. Il n'existe donc comme phénomène physiologique que les douleurs et l'excrétion de liquide purulent par le vagin. Jamais de métrorrhagie.

Le 23 décembre, une ponction est pratiquée avec l'aspirateur Potain dans la région iliaque droite, ponction qui laisse sortir un demi-verre de liquide rougeâtre visqueux contenant des flocons de fibrines et rien de plus.

Janvier 1881. — La malade, de plus en plus affaissée, dans un état d'anxiété respiratoire incessant, sans présenter de symptômes nouveaux, ne tarda pas à *succomber le 5 janvier*, à huit heuresdu matin.

Les derniers jours, avec un peu de congestion pulmonaire et de submatité aux deux bases, sans signes certains d'épanchement pleural, on note un œdème généralisé à toute la moitié inférieure du corps, mais toujours sans urines albumineuses ni autres manifestations d'intoxication urémique.

Autopsie. — Pratiquée le 6 janvier 1881, vingt-quatre heures après la mort.

La petite nodosité sous cutanée abdominale est, dès l'abord, énuclée et incisée. Son aspect est blanc jaunâtre ; sa consistance très molle, friable, fait à première vue songer à de l'encéphaloïde.

L'abdomen ouvert montre un épanchement ascitique rougeâtre, d'assez grande abondance, répandu sur les parties latérales, tandis que, sur la ligne médiane, bombe une tumeur très volumineuse des dimensions environ d'une forte tête d'adulte remontant des profondeurs du bassin jusqu'à l'ombilic. Cette tumeur est recouverte par d'épaisses fausses membranes très vasculaires et par le grand épiploon qu'on reconnaît à peine. La péritonite n'est d'ailleurs pas localisée au voisinage de la tumeur, mais occupe la cavité tout entière, et fixe les divers viscères entre eux, ou bien aux parois — foie, rate, anses intestinales — et forme des loges où s'est enkysté le liquide de l'ascite.

La tumeur est molasse et se laisse déchirer lorsqu'on veut la séparer des parties qui l'entourent. Isolée cependant avec assez de facilité, dans toute sa partie sus-pelvienne, elle est beaucoup plus adhérente au-dessous du détroit supérieur. En la débarrassant, à l'aide du couteau, de ses dernières attaches, on fait la section d'une poche renfermant une masse filamenteuse du volume du poing, constituée par un tassement de cheveux au milieu desquels sont englobés des détritus blancs et caséeux d'odeur infecte.

Il nous semblait d'abord que cette masse n'était autre qu'un

égagropile contenu dans l'intestin, mais l'examen fit bientôt voir qu'il s'agissait d'un kyste dermoïde de l'ovaire gauche ; et sur les parois comme fibreuses de ce kyste, se trouvent des kystes plus petits avec des amas chondroïdes et des poils de duvet solidement implantés dans leur intérieur.

Ce kyste dermoïde, à parois suppurantes, communiquant très vraisemblablement avec le vagin, formait cette masse, que, par le toucher, on sentait dans le cul-de-sac postérieur, et sans doute était l'origine de l'écoulement purulent continu dont se plaignait la malade.

La tumeur, une fois sortie du bassin, placée sur la table, est de forme sphéroïde, un peu effilée inférieurement. Elle est manifestement développée aux *dépens de l'utérus dégénéré* ; la partie inférieure effilée et le col uterin que la dégénérescence n'a pas touché. En avant, on voit les tuniques de la vessie, en arrière du rectum, tuniques qui ne font pas corps avec l'utérus et qui, de même que le col et le vagin, ont été respectées par le néoplasme.

La coupe faite d'avant en arrière dans le plan vertical, montre la cavité utérine légèrement augmentée de volume, puis surmontée et entourée dans tout le segment supérieur de tissus ramollis, friables, teintés diversement de rouge et de blanc, parsemés d'îlots d'hémorragie. Ce qui mérite principalement que l'on insiste, c'est que les parties malades ne viennent pas jusqu'au contact dela muqueuse, dont l'intégrité semble pouvoir être affirmée, bien entendu avec les réserves que commande l'attente de l'examen microscopique. Même intégrité de toute la partie inférieure du corps et de tout le museau de tanche.

Sur les parties latérales et postérieures de la tumeur, sont les trompes. La *trompe* gauche est très dilatée, entièrement transformée par l'envahissement des produits nouveaux, son pavillon avec l'hydatide de Morgagni est aisément reconnais-

sable. En arrière, au dessous du pavillon est l'ovaire ou mieux la portion restante du kyste dermoïde avec les caractères précédemment décrits. La trompe droite est beaucoup plus en arrière par rapport à la tumeur utérine, l'ovaire de ce côté n'est pas retrouvé.

Les organes environnants, *vagin*, *rectum*, sont intacts, d'où la difficulté d'un diagnostic pendant la vie. Mais les ganglions lombaires et iliaques sont hypertrophiés, congestionnés, quelques-uns infiltrés d'une substance blanchâtre, analogue à celle de la tumeur. La compression que ces ganglions devaient exercer sur les vaisseaux veineux doit expliquer l'œdème des deux membres inférieurs; il n'y a pas trace en effet de coagulation dans les veines iliaques internes ni dans la veine cave.

Le *foie* est à peu de chose près normal, pâteux, légèrement graisseux.

La *rate* n'a pas subi d'altération.

Les *reins* sont sains, de même que les uretères, au moins dans toute la partie postérieure et supérieure à la tumeur. Nous ne pouvons les disséquer dans la dernière portion de leur trajet. L'intestin est intact dans tout son parcours.

Le *rachis* ne semble pas atteint.

Dans la *poitrine*, peu de lésions, pas d'adhérences de feuillets pleuraux, mais un peu de liquide citrin foncé à droite et à gauche.

Les *poumons* ne sont qu'un peu emphysémateux vers le sommet et les bords.

Le *péricarde* est relié par des tractus fibreux peu solides au cœur. Celui-ci est de dimension normale et n'offre aucune altération valvulaire ou autre appréciable.

Le *cerveau* est légèrement diffluent.

Examen histologique pratiqué par M. Mayor, chef du laboratoire d'histologie des hôpitaux.

L'examen de la *tumeur* pratiqué, après durcissement dans l'alcool et la gomme, sur des coupes colorées au picro-carminate d'ammoniaque, dénote qu'il s'agit d'un sarcome fasciculé sur certains points, embryonnaire sur d'autres. En effet, certaines régions du néoplasme sont constituées uniquement par des cellules embryonnaires qui, par places, ont subi la dégénérescence granulo-graisseuse ; mais, dans sa plus grande étendue, la tumeur est formée de faisceaux de fibres fusiformes que le rasoir a rencontrées, tantôt parallèlement, tantôt plus ou moins obliquement ou perpendiculairement à leur plus grand diamètre. La substance intercellulaire, peu abondante en général, se présente cependant en certains points sous forme d'amas homogènes d'aspect muqueux qui pénètrent dans l'intérieur des faisceaux et en dissocient les cellules. Il y a donc tendance à la transformation en myxomes sur certaines parties de la tumeur, transformation fréquente dans les sarcomes de l'utérus, fait qu'avait remarqué Virchow.

En faisant des coupes qui portent à la fois sur les tumeurs et sur la paroi utérine, on voit, en dehors de la couche musculaire de celle-ci, qu'il existe une épaisse couche fibreuse due probablement à l'épaississement de la couche de tissu conjonctif sous-péritonéal. En dehors de cette zône, on voit apparaître le tissu embryonnaire qui forme la base de la tumeur; en dedans, on voit le tissu fibreux se continuer entre les faisceaux de fibres musculaires lisses de l'organe, et par places, on rencontre à ce niveau de petits amas formés uniquement de cellules embryonnaires ; qui sont, soit des nodules sarcomateux, soit de petits foyers inflammatoires. Ces amas sont fréquemment unis les uns aux autres par des traînées de cellules embryonnaires qui occupent l'intervalle des faisceaux fibreux. Les vaisseaux du néoplasme sont peu abondants, constitués en certains points par une paroi homogène colorée en rose par le picro-carmin, et tapissée de cellules endothéliales normales.

En d'autres points, ils sont uniquement limités par des cellules sarcomateuses. Cet état des parois explique la présence de foyers hémorragiques nombreux trouvés à l'intérieur de la tumeur.

Remarques : Il importe, en terminant cette communication, d'insister sur les difficultés que présentait le diagnostic. La persistance et la régularité des fonctions menstruelles, si peu d'accord avec l'hypothèse d'une tumeur maligne, ainsi que la complète intégrité du col, nous avaient fait penser à quelque tumeur fibreuse développée dans l'épaisseur des parois utérines, tumeur fibreuse ayant déterminé, tout autour d'elle, une inflammation suppurative de la séreuse. C'est à un foyer de pelvi-péritonite, ouvert dans le cul-de-sac postérieur, que nous rapportions l'écoulement vaginal qui se faisait plus abondant pendant le toucher, si l'on pressait sur le fond du vagin. Quel indice pouvait laisser soupçonner un kyste dermoïde de l'ovaire ?

La consistance mollasse du sarcome, par la vague sensation de fluctuation qu'elle fournissait, en nous faisant ajouter que le fibrome interstitiel était vraisemblablement un kysto-fibrome, ne nous a pas moins abusé.

Les constatations de l'amphithéâtre ont complètement déçu nos prévisions ; mais les symptômes observés ne permettaient guère d'éviter une méprise. Celle-ci, d'ailleurs, n'a pas été préjudiciable à la maladie. Que ce fut un kysto-fibrome ou bien un sarcome, avec les dimensions que la tumeur avait acquises, il est entendu que le traitement devait demeurer le même, c'est-à-dire purement expectatif. A un âge moins avancé et de la malade et de la maladie, peut-être aurait-on pu risquer quelque grande opération curative, comme dans le cas de M. Terrier, cité plus haut.

Il est une autre particularité de notre observation sur laquelle il n'est peut-être pas inutile de revenir : c'est d'une

part l'absence de généralisation du sarcome ailleurs que dans la zone ganglionnaire correspondant à l'utérus : d'autre part, le développement dans la peau de la région hypogastrique d'une masse sarcomateuse, sans continuité aucune avec la néoplasie utérine apparue au lieu même où fut pratiquée une ponction aspiratrice.

N'y aurait-il pas eu, grâce à la pointe du trocart, transport d'une parcelle sarcomateuse qui se serait arrêtée dans la paroi de l'abdomen, s'y serait greffée, puis y aurait subi toute son évolution ?

Observation III

Publiée dans le *Bulletin de la Société anatomique*, 98, p. 290.

Sarcome fuso-cellulaire de l'utérus, par MM. Glantenay et R. Marie.

P.... (Rose), agée de quarante-trois ans, entre le 19 novembre, pavillon Jamin.

Cette femme, d'une excellente santé, n'a jamais fait de maladie grave. Réglée à l'âge de quinze ans, elle n'a jamais souffert au moment de ses époques avant son mariage.

Elle se marie à vingt-cinq ans. N'a ni enfants ni fausses couches. Les règles sont normales jusqu'à l'âge de trente-huit ans. A partir de ce moment, elles deviennent plus fréquentes et plus abondantes, leur durée est de huit jours environ.

Depuis deux ans, les règles sont très abondantes, très douloureuses, et reviennent tous les *quinze jours*. Depuis le mois d'août, chaque époque a été accompagnée de crises extrêmement douloureuses.

A l'examen, on constate l'existence d'un utérus volumineux du volume d'une tête de fœtus. L'augmentation est régulière, l'utérus est pyriforme.

Le diagnostic de fibrome utérin étant porté, M. Nélaton,

en raison des douleurs et des hémorragies, conseille une intervention.

Le 2 décembre, il fait l'hystérectomie abdominale totale. La malade étant placée en position de Trendelenburg, il attire l'utérus au dehors avec une pince placée sur son fond. A ce moment on place sur la face postérieure de l'utérus une griffe à deux fortes dents, pour redresser et maintenir l'utérus en avant. Ces dents pénètrent jusque dans la cavité utérine et le long d'elles s'écoulent quelques gouttes de liquide.

Le reste de l'opération se fait par le procédé de Doyen, sans aucun retard et sans encombre.

L'opération est terminée en trente minutes.

Les deux premiers jours, la malade alla bien, la température était de 37°, le pouls à 92. Mais le troisième jour un météorisme abdominal survint, de la douleur fut accusée dans le ventre, le pouls battait à 120, puis 130. Enfin, le quatrième jour, des vomissements fécaloïdes se produisirent en même temps que le pouls était à 140.

Croyant à des accidents d'occlusion, M. Nélaton, établit uu anus contre nature. Mais la malade mourut dans la soirée.

Elle succombait à une péritonite séphique très probablement occasionnée par les quelques gouttes de liquide qui avaient suinté le long des griffes fixées dans l'utérus.

Examen histologique. — Nos examens ont porté sur plusieurs points de la tumeur et nos observations peuvent se résumer dans le diagnostic suivant:

Sarcome fuso-cellulaire de l'utérus, vraisemblablement d'origine myomateuse, avec cavités pseudo-kystiques.

Le diagnostic de sarcome fuso-cellulaire est évident ; la néoplasie en présente tous les caractères. Cependant il existe quelques particularités qui en font un sarcome spécial. *La tumeur est diffuse ;* elle occupe la plus grande partie de la surface intérieure de la cavité du corps de l'utérus; elle n'est pas

limitée d'une façon nette du côté du muscle, au contraire, elle infiltre ce dernier, si bien qu'au niveau du fond de l'utérus, la musculature est assez amincie. De plus, nous trouvons, en plein tissu néoplasique, des vaisseaux artériels et veineux volumineux, avec des parois épaisses, où l'on peut distinguer, très souvent, l'endartère ou l'endoveine plus ou moins enflammés et bourgeonnants, la tunique moyenne avec de nombreuses fibres musculaires lisses et la tunique externe conjonctive. Il est évident que ce sont là des vaisseaux anciens restés en place. On doit donc conclure de ce fait, que la tumeur s'est développée dans leur intervalle et que les éléments néoplasiques se sont substitués aux faisceaux musculaires qui se trouvent là.

La question d'origine est plus difficile à résoudre. Il est impossible d'identifier absolument les éléments de la tumeur avec ses fibres musculaires lisses. Ils sont plus courts, le noyau est plus volumineux, moins allongé, exceptionnellement ondulé. Le protoplasma sur les coupes colorées au picrocarmin, ne prend pas d'une façon évidente la couleur acajou caractéristique du tissu musculaire lisse. Nous pensons cependant que ces éléments sont des dérivés des fibres musculaires pour plusieurs raisons :

1° La tumeur s'est développée, comme nous l'avons dit plus haut, entre les vaisseaux anciens de l'organe, elle s'est substituée aux faisceaux musculaires;

2° Elle est fasciculée, et ses faisceaux, plus ou moins volumineux suivant les points, s'entrecroisent comme les faisceaux musculaires de l'utérus ;

3° A la périphérie de la tumeur, dans la zône d'accroissement, on voit souvent alterner des faisceaux musculaires utérins avec des faisceaux de la tumeur, ces faisceaux ayant même volume et même direction, et ceux de la tumeur n'étant

reconnaissables que par leur plus grande richesse en éléments cellulaires;

4° En certains points *de la périphérie*, on trouve assez souvent la disposition suivante. On voit, par exemple, un faisceau secondaire nettement délimité à sa périphérie par un peu de tissu conjonctif et formé d'un certain nombre de faisceaux primitifs. La moitié environ de ces faisceaux primitifs offrent les caractères indiscutables des fibres musculaires lisses ; l'autre moitié présente, au contraire, tous les caractères des éléments de la tumeur. Les faisceaux primitifs de cette seconde moitié ont la même direction que les faisceaux primitifs de la première moitié, mais au lieu d'être formés par 2, 3 ou 4 fibres cellules, on peut en compter le double ou plus encore. Vu sur des coupes transversales, le protoplasma prend des formes polyédriques et se colore vivement par l'éosine comme les fibres lisses. Il semble que l'on assiste à la transformation partielle d'un faisceau musculaire en faisceau de sarcome, et l'on a l'impression que ce sont les cellules musculaires qui deviennent sarcomateuses.

Les kystes que l'on rencontre dans la tumeur ne sont que de fausses cavités kystiques. Ils ne sont tapissés ni d'épithélium ni d'endothélium ; leur paroi est formée par les éléments mêmes de la tumeur. Ils semblent résulter d'un clivage qui se fait entre les éléments néoplasiques. La cavité s'est ensuite développée sous l'influence du liquide qui s'est accumulé là. Dans l'intérieur de ces kystes, on trouve, en effet, un liquide contenant des détritus granuleux et exceptionnellement quelques éléments cellulaires gonflés par le liquide.

Observation IV

(TERRILLON)

Publiée dans le *Bulletin et Mémoires de la Société de Chirurgie*, Paris, 1890 ; page 749. *Bulletin général de Thérapeutique*, Paris, 1890; p. 476.

(Observation 57,dans la Thèse de J. Hyenne, Paris 1898, n° 243)

Fibro-sarcome du corps de l'utérus. — Opération — Récidive et métastase dans le poumon. — Mort après six mois.

Le premier cas de ce genre que j'ai observé présentait cette particularité que le sarcome s'était développé d'une façon, pour ainsi dire *diffuse*, dans *toute l'épaisseur de la paroi du corps utérin*. A peine présentait-il quelques bosselures faisant saillie du côté du péritoine.

Ce sarcome fut enlevé par la laparatomie avec section de l'utérus au-dessus des culs-de-sac vaginaux. Le pédicule, lié avec un tube de caoutchouc, fut abandonné dans l'abdomen. La tumeur pesait 13 kilogrammes. La cavité était agrandie et mesurait 12 centimètres. Il y eut beaucoup de sang, quoique la muqueuse fut peu altérée. Toute la paroi musculaire était infiltrée de sarcome.

Cette malade, que m'avait envoyé mon ami, le Dr du Castel, *guérit* rapidement de son opération et put même reprendre son métier de couturière. Mais elle *mourut six mois après*, d'accidents pulmonaires, qui semblent avoir été le résultat d'une de ces *récidives*, ou d'une propagation par le système veineux, dont le professeur Virchow a depuis longtemps démontré la possibilité et l'existence fréquente.

Observation V

(TERRILLON)

Recueillie et présentée par Chibret, interne de service, à la Société Anatomique, 20 mai, publiée dans le Bulletin de la Société Anatomique, 1890, page 254 ;
Résumé par Terrillon dans le Bulletin et Mémoires de la Société de Chirurgie, 1890, page 750.

Tumeur volumineuse de l'utérus. — Hystérectomie abdominale. — Mort.

En avril 1890, j'opérai à la Salpétrière un second sarcome *diffus*, d'un volume considérable. La tumeur, qui pesait dix-sept kilogrammes, fut présentée à la Société anatomique le 26 mai 1890, par M. Chibret, interne de service.

Elle s'était développée dans l'espace de *quinze à dix-huit mois* et communiquait à l'utérus, dont la cavité était devenue énorme, des dimensions telles que le ventre avait un mètre quinze de circonférence.

Développé aux dépens du *corps de l'utérus*, le néoplasme s'était partiellement infiltré dans le ligament large. Il avait contracté des adhérences avec la vessie, dont on ne pouvait le séparer ; avec deux anses d'intestin grêle de cinquante centimètres chacune, enfin avec les aponévroses du muscle iliaque du côté droit.

L'*ablation* fut très pénible, mais complète. Le pédicule utérin, assez petit, fut coupé au-dessus du vagin.

Malheureusement la malade *mourut* du choc opératoire au bout de trente-six heures.

Il s'agissait d'un sarcome à petites cellules, mou, presque télangiectasique, et qui, par sa fausse fluctuation, pouvait bien simuler un kyste ovarique.

Observation VI

(Terrillon) *Bulletins et mémoires de la Société de chirurgie Paris*, 1890, *p.* 751.

J'ai pu observer, en juin 1890, chez une fille âgée de 28 ans, un de ces volumineux *sarcomes interstitiels.*

Quand j'examinai cette malade le 1er juin, le ventre était énorme, les veines superficielles dilatées. On pouvait apprécier la présence d'une tumeur gigantesque, dure, résistante, se *confondant avec l'utérus*, qui était entraînée très haut dans le bassin, et dont il était difficile d'atteindre le col, par le toucher vaginal. La rapidité du développement me fit penser à un sarcome, et malgré le très mauvais état de la malade, je tentai une opération qui était la seule chance de soulagement et de prolongation.

Cette opération eut lieu le 1er août 1890. Elle fut des plus pénibles. Comme chez la malade de l'obs. VII, l'utérus transformé en un immense sarcome interstitiel de 15 kilogrammes, s'était infiltré entre les deux feuillets du ligament large, en se coiffant d'anses intestinales auxquelles il adhérait. Je pus cependant le séparer de ces organes, ainsi que de la vessie, sans les blesser. Les feuillets du ligament large qui entouraient la base de la tumeur, furent coupés et liés au moyen de 18 ligatures en chaîne. Le pédicule utérin, qui était de petite dimension, fut enfin abandonné dans l'abdomen.

Cette malade guérit de l'opération, mais elle resta languissante, et je ne serais pas surpris qu'il existât déjà une récidive. (Novembre 1890).

Observation VII

(Terrillon), *Bullet. et Mém. Soc. Ch. P.* 1890 *P.* 750. Obs. N° 56 de la thèse de J. Hyenne, 98. P. 245,

Fibro-sarcome interstitiel de l'utérus.— Opération — Recidive, 2 ans.— Mort.

J'ai récemment observé un troisième exemple de sarcome volumineux et qui mérite également une mention spéciale.

Il s'agit d'une malade de *53 ans*, très vigoureuse, ayant eu *deux enfants*, et *opérée* en 1873, par M. le professeur Trélat, d'une petite tumeur du sein gauche, que ce chirurgien considéra alors comme un sarcome. La guérison fut parfaite et rien ne reparut de ce côté.

En 1887, quatorze ans après cette première opération, Mme X.. s'aperçut que son ventre grossissait. Depuis quelque temps déjà, elle avait des *pertes* utérines, et on avait pensé à l'existence d'un fibrome. Mais l'évolution de la maladie était si rapide, que bientôt la circonférence du ventre atteignait 1 m. 60.

Quand cette dame, en juillet 1888, vint à Paris, accompagnée de son médein, M. le Dr Vast, je crus aussi à la présence d'un fibrome à marche rapide, et considérant la vie de la malade comme menacée, je proposai une intervention radicale.

L'opération eut lieu le 24 juillet 1888. J'enlevai facilement une énorme *tumeur utérine* de 20 kilogrammes, et je laissai dans l'abdomen la partie inférieure du col serrée à l'aide d'un tube en caoutchouc.

La *guérison fut parfaite*, sans incidents, et, après vingt-cinq jours, la malade quittait Paris.

L'examen de cette vaste tumeur montra qu'il s'agissait, en réalité, d'un fibro-sarcome ; certaines parties présentaient des fibres musculaires à peu près sans mélange, d'autres portions plus étendues étaient constituées par du sarcome mou ou fasciculé, presque pur.

Cinq mois après cette opération, cette malade présenta quelques accidents du côté du vagin, avec écoulement purulent et légère fièvre le soir. Je pensai aussitôt à quelque récidive, mais je ne tardai pas à découvrir la cause de tous ces phénomènes : le tube de caoutchouc qui vint bientôt se présenter au fond du vagin. Il fut facilement retiré, et tous les accidents cessèrent. La malade reprit donc, en décembre 1888, ses habitudes et sa vie habituelle avec toutes les apparences de la plus belle santé.

Mais, vers le mois de mai de l'année 1890, c'est-à-dire moins de *deux ans* après l'intervention radicale, apparurent des phénomènes de compression vésicale et rectale, avec crises douloureuses dans le bas-ventre. Actuellement, mon ancienne opérée est manifestement atteinte d'une *récidive* et présente une tumeur qui remplit presque complètement le bassin, sans proéminer d'une façon très sensible dans le vagin. La malade est *morte* en octobre 1890.

RÉSUMÉ DES OBSERVATIONS

RÉSUME DES OBSERVATIONS DU SARCOME DE L'UTÉRUS

NUMÉROS	NOM DE L'AUTEUR	CAS	SIÈGE	AGE	PREMIÈRE MENSTRUATION	MENSTRUATIONS	GROSSESSES	AVORTEMENTS	MÉNOPAUSE	DÉBUT		SYMPTOMES	OPÉRATION	GUÉRISON	RÉCIDIVE		MORT
										ANS	MOIS				ANS	MOIS	
1	Horlacher, 1820.....	1															
2	Dumas, 1840.....	1	i.c.	56		r. n.d.			53	3		d.f.					
3	Wunderlich, 1840.....	1															
4	Lebert, 1845....	1	c.	40						1		m.t. l.	b.				
5	Bedford (G.-S.), 1849.....	1															
6	Hutchinson, 1857.....	1	s.m.														
7	Callender, 1858.....	1	s.m.														
8	Mayer, 1860.....	1															
9	Langenbeck, 1860.....	1	inv.														
10	Burns, 1861.....	1															
11	Rokitansky, 1861.....	1															
12	Paget, 1863.....	3															
13	Berthold, 1866.....	1															
14	Ahlfeld, 1867.....	1															
15	Veit, 1867.....	3	c.														
16	Weber, 1867.....	1	c.	45			9										
17	Nengebauer, 1868.....	1	comb.														
18	Anderson et Blix, 1869....	1															
19	Gusserow, 1870 (5).....	1	s.m.	59													
20	Rabl.-Ruchard, 1872.....	1	comb.														
21	Hégar, 1871 (18).....	2		av. 20													
	—	4		30-40													
	—	9		40-50													
	—	3		50-60													
22	Winckel, 1872 (2).... ..	1	c.												1	6	
	—	1	i.c.												1	6	

23	Spiegelberz, 1872.....	1															
24	Chrobak, 1872.....	1															
25	Rosapelli, 1872.....	1	gen.	74													
26	Léopold, 1873.....	2															
27	Jenks, 1873.....	1															
28	Grenser, 1874..																
29	Kunnert. 1874.....	1	c.	35						1	6	m.t.					
30	Ahlfeld, 1874.....	1															
31	Hayden, 1874.....	1	m.	59			1		45			d.f,					
32	Müller, 1874.....	1															
33	Simpron (M.-D.), 1875....	1	m.	45		r.	10			1	6	d.e. m.n.					
34	Gaillard (Thomas), 1875..	1															
35	M. Rogivue, 1876 (thèse).	56															
36	Al. Russell Simpson, 1876.	1	s.m.	46									b.		4 dans 8 ans		
37	Thiecle, 1877.....	1	c.	40			2			3							
38	Péan, 1877.....	1	m.	53						20			a.s.v.				
39	Clay (J.), 1877.....	1															
40	Spiegelberg, 1879.....	1	c.	17	16												
41	Byrne, 1880.	1	i.c.									d. f.			3 mois s. récid.		
42	Rein, 1880	1	c.	21	17												
43	Bottini, 1880	1															
44	Spiegelberg. 1880..	1	c.	31	14		2										
45	Ahlfeld, 1880.....	1	?	3													
46	Jenks (E.-W.), 1880	1	?														
47	Nicaisse (O.-T.), 1881....	1	i.d.	66	18	r.	4		64	4		mt. l. df.					autopsie
48	Raymon, 1881.....	1	s.p.	46						1		mt. df.					autopsie
49	Davezac, 1881.....	1															
50	Terrier, 1881.....	1	i.c.	43													
51	Von Jacubasch, 1882.....	4															
52	Finlay, 1883.	1	s.p.	59					50								autopsie
53	Coe (H.-C.). 1883.....	1															
54	Winkler, 1883.....	1	c.	47													
55	Kunitz, 1883	1	c.	29													
56	Thoma C. Smith, 1883....	1	?	4													
57	Zweiffel, 1884.....	2											h.v.				
58	Corcoran (W.), 1884.....	1															
59	Gusserow, 1885 (73)....	4		—20													

RÉSUMÉ DES OBSERVATIONS DU SARCOME DE L'UTÉRUS *(Suite)*.

NUMÉROS	NOM DE L'AUTEUR	CAS	SIÈGE	AGE	PREMIÈRE MENSTRUATION	MENSTRUATIONS	GROSSESSES	AVORTEMENTS	MENOPAUSE	DÉBUT		SYMPTOMES	OPÉRATION	GUÉRISON	RÉCIDIVE		MORT
										ANS	MOIS				ANS	MOIS	
	Gusserow, 1885 (73).....	5		20 29			4 vierges 21 stériles										
	—	15		30 39													
	—	28		40 49													
	—	18		50 59													
	—	3		60													
60	Coc (H.-C.), 1885.....	1															
61	Abeille, 1885.....	1	?	30		ir. a.	2	1			6	d. f.	ign.				
62	Orthmann, 1886.....	1															
63	Byford (W.-H.), 1886.....	1															
64	Beates, 1886	1															
65	Scheffer, 1886.....	1	m.	51		norm.	8				4	d.	h. v.				48 heures
66	Menière, 1886.....	1	m.	60					52								
67	Terrillon. 1886,.....	1	m.	53	14				45	15			a. s. v.				58 jours après l'op.
68	Doleris, 1887.....	1	m.	62	18	r. a. 4	2		48	2		d. l. o	h. v.				
69	Mundi, 1887.....	1	i.c.										b.				
70	Honmann, 1887.....	1	i.c.														
71	Jeffreys, 1887.....	1	i.c.														
72	Katz, 1887.....	1															
73	Orthmann, 1887.....	2	i.c.														
74	Byford, 1888.....	2															
75	Lancereaux (Costes), 1888.	1	i c.														autopsie
76	Pernice. 1888.....	1	c.		15	ir.											
77	Löbelle, 1888.....	1															
78	Terrillon, 1888.....																
79	Vignard, 1888.....																
80	Heer, 1888 (70).....	63	s.p.														

	—	5	i.c.														
	—	2	s.m.														
81	Hanks, 1889.....	1	s.m.	48							4	m. t.	b.				
82	Cushier, 1889.....	1															
83	Hale, (E.-M) 1889.....	1	s.m.										b.				
84	Largeaux, 1889.....	1															
85	Kay, 1889.....	1															
86	Matlanowsky, 1889.....	1											a. s. v.				
87	Mundi, 1889.....	1	c.	19													
88	Casini, 1890.....	1											h. v.				
89	Bache Emmet 1890.....	1															
90	Abel et Landau, 1890. ...	1	m.														
91	Katenback, 1890 (9).....	4	c.										a.				
	—	3	i.										h. v.				
	—	1	s.m.	30													
	—	1		15									a. h. v.		1	6	
92	Coe, 1890.....	1		55				1	45			m.n.m.t.	h. v.			5	
93	Macan, (A. V.) 1890.	2															
94	Terrilion, 1890.....	1	s.p.	45									a. s. v.				
	—	1	s.p.	56									a. s. v.				
	—	1	s.p.	52						1	6		a. s. v.				
	—	1	i.d.	53			2						a. s. v.			5	
	—	1	i.d.										a.			6	
	—	1	i.d.										a.				
	—	1	i.d.										a.				
95	Alban Doran, 1890.....	6															
96	Brossin, 1890..... .	1											h. v.				
97	Winkel, 1890.....	1	c.	40													
98	Bantock, 1890.	1															
99	Pfannenstiel, 1892.....	1	c.	37		r.	2	2		2		l. d. o.	b.				
100	Villeneuve. 1892.....	1	s.p.	62	16½		7			1		d. f.	a. s. v.				
101	Coelhos, 1893..... ..	1											h. v.				
102	Freerborn, 1893.....	1															
103	Thomas Smith, 1893.....	1	s.m.	3									b.			1	
104	Warren Colman, 1893. ...	1	m.										h. v.				
105	Poirier (Costes), 1893. ...	1	i.c.										op.				
106	Gayman, 1893.....	1	c.	63					20			d. f.	h. v.				
107	Manoury de Chartre, 1894 .	1	s.p.										op.				

RÉSUMÉ DES OBSERVATIONS DU SARCOME DE L'UTÉRUS *(Suite.)*

NUMÉROS	NOM DE L'AUTEUR	CAS	SIÈGE	AGE	PREMIÈRE MENSTRUATION	MENSTRUATIONS	GROSSESSES	AVORTEMENTS	MÉNOPAUSE	DÉBUT		SYMPTOMES	OPÉRATION	GUÉRISON	RÉCIDIVE		MORT
										ANS	MOIS				ANS	MOIS	
108	Tillaux (Costes), 1894....	1	m.										op.				
	—	1	m.	38									op.		(Rés. Pilliet)		
109	Péan (Costes), I.	1	m.										op.				
110	Péan (Costes), 1894), II...	1	m.										op.				
111	Laurent, 1894.....	1	m.	49		r.						m. t.	a.s.v.			4	
112	Fafius, 1894.....	1	m.	56			8		51		5						
113	Dunbar Hooper, 1894... .	1	m.	26		r.n.d.	1			1		m.	n. v.				
114	Whitridge Williams, 1894.	1	m.	52													
115	Aslanian, 1894.	1	s.p.	40		r.d.l.				5		l.d.f.	a.s.v.				
116	Orrillard et Durant, 1894..	1	s.p.	48	15	r.				1		mn. df.	a.s.v.				5 jours
117	Thiery (Costes), 1894.....	1	i.c.										op.				
118	Jouon et Vignard, 1895. .	1	m.	60	13					5			a.s.v.				
119	Tillaux (Costes), 1895.....	1	m.														autopsie
120	Vasten, 1895.....	2															
121	Aby, 1896.....	1															
122	Chase (W.-S.), 1896.....	1															
123	Flesch (M.), 1896.....	1	m.														
124	Macphail, 1896.....	1															
125	Smith (A), 1896.....	1															
126	Emannel, 1897.....	1	s m.	47								l d.f.	n.v.				
127	Williams, 1897 (14).....	1															
128	Le Bec, 1897.....	1	s.p.	59	14				54		4		a.				7 heures
129	Rabé et Rey, 1897.....	1	s m.														
130	Mauclaire, 1898.....	1	i c.	54						1	6	n t.	a.				
131	Glantenay et Marie, 1898.	1	i.d.	43	15	d.						m.t.d.f.	a.				
132	Tédenat, 1899.....	1	i.d.	52	15	r n.d. 5 à 6 j.			50		10	m.t.l.d.l.	a.				44 jours

TEXTE EXPLICATIF DU TABLEAU

Siège	com.	combiné.
	c.	col.
	m.	muqueuse.
	s. m.	sous-muqueux.
	i. c.	interstitiel circonscrit.
	s. p.	sous-péritonéal.
	i. d.	interstitiel diffus.
	inv.	inversion.
Menstruation	r.	régulière.
	ir.	irrégulière.
	a	abondante.
	d	douloureuse.
	n. d.	non douloureuse.
Symptomes utérins	l.	leucorrhée.
	m. t.	métrorrhagie.
	m. n.	ménorrhagie.
	o.	odeur.
	d. f.	douleur forte.
	d. c.	douleur continue.
	d. e.	— expulsive.
Opérations	ign.	ignée.
	a.	hystérectomie abdominale totale.
	a. s. v.	— — supra-vaginale.
	h. v.	hystérectomie vaginale.
	b.	excision de la tumeur.
	op.	opérée.

CONCLUSIONS

I. — Le fait que l'utérus puisse être atteint de sarcome est incontestable et démontré par plusieurs constatations microscopiques. C'est une affection maligne au plus haut degré, d'une évolution rapide (Terrillon), moins fréquente et parfois moins grave que le cancer.

II. — On distingue le sarcome du col et le sarcome du corps. Les sarcomes du corps sont divisés en sarcome de la muqueuse et du parenchyme. Cette dernière forme du sarcome parenchymateux se développe suivant trois types : sous-muqueux, sous-péritonéal, et interstitiel : circonscrit et diffus.

III. — L'âge et l'activité de l'utérus ont une certaine influence sur l'apparition de l'affection ; mais il est difficile de la bien préciser. Le sarcome de la muqueuse est plus fréquemment observé chez les femmes âgées nullipares ; l'interstitiel est rencontré même chez les enfants (Ahlfeld, Thomas Smith). Bonnet et Petit l'appelaient cancer des jeunes filles.

IV Fréquemment (11 fois sur 21 — Costes) les fibromyomes dégénérent en sarcomes ; de 41 fibromyomes observés par Hyenne, 2 ont subi la dégénérescence sarcomateuse. Le début de la transformation est latent et difficile à préciser ; quelquefois, il se manifeste brusquement par des hémorragies abondantes, continues, et des douleurs intenses ; il peut présenter des intervalles de latence et de remission, avant de prendre la marche habituelle, rapide, et parfois même aiguë.

V — Le diagnostic, surtout au début, est très difficile ; souvent le sarcome est confondu et les malades sont traités pour un fibrome ou pour une métrite ; à une période plus avancée, en présence d'amaigrissement rapide, avec augmentation brusque de la tumeur, quand on perçoit la transformation kystique, les hémorragies et les douleurs, on peut affirmer l'existence du sarcome utérin. Malheureusement, à cette période, la lésion est trop avancée et l'intervention, quoique pouvant encore être tentée, présente moins de chances de guérison et la récidive est presque immédiate.

VI. — Les sarcomes de l'utérus présentent rarement des adhérences ; ils ne se généralisent que tardivement, plus vite dans la récidive. Celles-ci sont inévitables, presque fatales et se reproduisent dans des intervalles de plus en plus rapprochés, quand l'évolution de l'affection permet plusieurs interventions successives.

VII. — L'hystérectomie (vaginale par préférence) soulage, améliore, prolonge quelquefois la vie des malades, et même a donné des guérisons pendant plus de trois ans sans récidives ; malgré les dangers opératoires et des récidives fatales, elle doit être toujours tentée, sauf contre-indication.

INDEX BIBLIOGRAPHIQUE

ABEILLE. — Opération d'un sarcome fasciculé de l'utérus (Courrier médical, Paris, 1885, 35e année, n° 14, p. 126-128).

ABEL et LANDAU. — Sarcoma endometrii und stuckchen diagnose (Centralbl. f. Gynakologie, Leipzig, 1890, XIV, p. 845-849).

ABERNETHY. — Surgical Works Theory a pratice of surgery, London, 1830.

AHLFELD (F.). — Diffuse sarcomatose Entartung des Uterus u. d. vagena Wagner's (Archives für Heilkunde, 1867, VIII, p. 560).

— Ein Beitrag zur casuistik der uterusarcome (Archives für Gynakologie, Berlin, 1874, VII. p. 301-305).

— Berlin Klinik, 1880, 6 septembre.

ABY. — A recurrent uterine fibroide polypus (Homoeop. Journal Obst. New-York, 1896, XVIII, p. 554-557).

ANERSON UND BLID. — Sarcom i uterus (Forh V. Svens Läk-Sallsk Sommank, Stockholm, 1869, p. 300).

ANGELESCO. — Tumeurs fibreuses de l'utérus. Hystérectomie (Thèse Paris, 1897-1898, n° 69).

ASLANIAN. — Un cas intéressant de fibro-sarcome télangiectasique de l'utérus (Marseille médical, 1894, 31e année, 15 octobre, 585-590 — Archives de tocologie et gynécologie, 1895, t. XXII, p. 126.

AUBRY (H.). — Du sarcome diffus de la muqueuse utérine (Thèse Paris, 1896, n° 199).

BACHE-EMMET. — Andeno-sarcoma of the uterus (American Journal of Obstetrics, 1890, n° 4, p. 394).

BAHRI. — Thèse Lyon, 1895, n° 1056.

BANTOCK. — Sofs Sarcoma (The Brit. Gyn. Journal, London, 1890, t. VI, p. 119-125).

Beates (H.). — Diffused sarcoma uteri metastasis with to liver and lungs. (Am. J. of obs., 1886, XIX, p. 505).

— Sarcoma (Diffused) of uterus (Semi-month. J. Proc. Path., Philadel., Wilmington, 1886, in-8°).

Bedford G. S. — A sarcomatus tumor containing hair stearin remover. New-Y, J. med., 1879.

Beermann (O.). — Ueber sarcoma uteri (Dissert. Th. de Gottingen 1876, und 1890).

Bennke. — Zur radical operation der sarcoma uteri (Th. de Zurich, 1890).

Beissheim. — Reines Spindelzellensarcom des uterus und uebergreifen auf Portio und scheide, nebst Histogenese (Th. de Wurzbourg, 1890).

Berthold (M.). — Fall von sarcamatöser degeneration der Vaginalportion beicinet Hyahrigen Medchen (Berlin, u. D. K. Gynak. Univ. Klir. zu Konigsb, 1879, p. 66).

Boldt. — A Sarcomatous uterus recovered by the contined methode (Am. J. Of obst., mars 1890, n° 3, p. 321).

Bommer (P.). — Ueber des uterus Sarcom (Zurich, Frauenfeld, 1890).

Bottini.— Sarcoma uterino a larga base (L'Osservatore, Torino, 1880, XVI, p. 455).

Brandt. — Contribution à l'étude des lympho-sarcomes primitifs de la muqueuse utérine (Rev. d'obst. et de gyn., Saint-Pétersbourg, 1891 (en russe).

Braun (H.). — Ueber die Frauben formegen sarcome der vagina und

— Brit M. Y., London, 1883, II, p. 459.

Brossin. — Uterus sarcomatus Hysterectomie vaginale (Rep. d'Univ. d'obst. et de gyn., 14 mai 1890, n° 11. p. 162).

Brown. — Sarcoma uteri (Am. J. obst. N.-Y., 1880, XIII, p. 186).

Burns K. — Medullary sarcoma, of the uterus (Am. J. me. sc. Philadelphie 1861 XLI, p. 130-132.

Byford H. T. — Fibro sarcoma of the uterus and br. ligaman (Am. J. obst. N. Y. 1888 XXI p. 161).

— W. H. Sarcoma, of the uterus (Syst. Pract. M. (Popper) Philadelphie 1886, IV p. 271-273.

— Probable sarcoma uteri (The Am. y, of, obst. septembre 1890, p. 1013.

— [Deux hyster. vag 1 bibro sarcom 1 cancer] (Jour. of Amer. Assoc. 26 mai 1889).

— H. T. — Two cases alveolar sarcoma, of the uterus (Amer. J bst. N. Y. 1888, XXI p. 1289).

Byrne J. — Intra uterino fibro sarcoma (Am. anat. aud Surg. Soc. Brookling 1880 II. 140-148).

Callender. — Recurrent fibroïd tumor of the uterus (Trans. Path. Society Lond., 1858, IX, p. 327).

Carson. — A mixed selled sarcoma of the uterus. (Saint-Louis, Cour. Med, 1885, XIV, p. 289-301).

Casini. — Sarcoma dell'utero ; isterectomia, peritonite, morte (Gior-internaz. d. sc. med. Nap., 1890, XII, p. 801-803).

Chambre Paul. — Contribution à l'étude du sarcome primitif des muscles (Thèse Paris, 1894-95, n° 153).

Chibret (Terrillon). —Tumeur volumineuse de l'utérus, sarcome(Bullet. de la Soc. anat. Séance du 26 mai 1890, p. 255).

Chroback. — Beitrag zur kennsniss des Uterussarkoms (Arch. f. gyn, 1872, IV, p. 549).

Chase. W. B. — Sarcoma of uterus and ovaries in the yonng with. Report of a case of mixen toxine treatement (Brookling M. J. 1896, X, 442-446).

Clay . — Clinical remarks on diffuse sarcome of the uterus (The Lancet, London 1877, I, p. 5-47).

Coe. H. C. — Cases of sarcoma of the uterus (New-York med. journ. XXXVIII, 1883, p. 65.

— Round celled sarcoma of the uterus (The New-York med. journ. XLI, 1885, p. 134).

— Sarcoma corporis uteri, vaginal hysterectomy (The Am. J. obst. juin 1890, p. 641).

Cœlho S. — Hysterectomia vaginal pro tratamento de Sarcoma utérino (Med. Contemp. Lisbonne, 1893, XI, p. 49 1892, X, p. 191. et

Corcoran W. — Systo sarcoma of the uterus (N. Y med. J 1884, XL, p. 437).

Costes. — Thèse Paris 1894-95. N. 211.

Cullingworth. — Sarcoma of the uterus schowing extreme cystic, degeneration (Trans. Path. soc. London, 1893, XLII, p. 119).

Cushier. — Fibro sarcomata of the uterus aud liver (Proceed. of the N. Y. Path. Society, 1889-90 p. 2-5).

Dakin. — Sarcomatous uterus, removed by vaginal hysterectomy (Trans. of. the obst. soc. London, 1890, XXXII, p. 139.

DAVEZAC Y. — Sarcome uterin ; métrorrhagie constante, périton. tuberculose, mort, autopsie (Journal de médecine de Bordeaux, 1881-82, XI, p. 34-36).

DAWSON. — Sarcoma of the uterus muqueux (Am. J. of obst. N. Y. 1885, XVIII, p. 953. 1184).

DEALE H. — Sarcoma fundi uteri circonscriptum (Am. J. of obst. février 1895, n° 2, p. 200.

DECORNIERE. — Une opération de sarcome chez une femme de 89 ans, (Revue gén. de clin. et de Thérap, Paris, 1890, IV, p. 321).

DE SIMON. — Laparatomia explorativa per sarcoma dell uterus, (Guarig Gazy. et hop. Milano 1884).

DORAN Alban. — Myoma of the uterus becoming sarcomatous (Trans. Path. soc. London, 1890, XII, p. 210-212).

DRESSLER. — Ueber Uterrusssarcome Halle, A. S. 1870).

DUMAS. — Affection cancéreuse de l'utérus, tumeur fibreuse, développée dans ces parois et transformée en matière encéphaloïde (Bull. Acad. de Méd. Paris, 1840, I, p. 285-294).

EMANUEL. — Sarcome du segment inferieur de l'utérus (Berlin Klinique Woch. 1 Mars 1897).

FENGER. — Fibro cysto sarcomo of the uterus de fond Lapor ablation de la tumeur seule mort autopsie (6 jours) (Am Jour of obst, 1888, XXI p. 1200).

FINLAY D. W. — Uterine myoma leecoming sarcomatous Withveeondary growths in pleura heart and kidney (Tran. Poth. soc. London, 1882 83 T. XXXIV p. 127-180).

FLEISCH M. — Eiu fall von Uterussarcom (Berlin, klinique Wehuscher 1896, XXXIII, 1131-1139).

FOX-ET-SEIP. — A case of recurrent fibroid (The Med. and surg. kep. Philadelphie, 1880, XLIII).

FREERBORN. — Sarcoma of the seturus and ovary (Med. Record N. Y. 1893, XLIV, p. 154).

FREUND. — Centr. f. gyn. 1878, (Centr. f. gyn. 1889, n° 40).

GAILLARD (Tomas). — Obstet. y 1875.

GARDNER. — Case of intra uterine sarcoma With (probably congenital) atresia of the cervix. Comada med. and. Surg Jour. Montréal, 1882-3, XI).

GAYMAN. — Thèse Paris. 1893, Ni, 76.

GLANTENEY et MARIE. — Sarcome fuso-cellulaire de l'utérus. Bulletin de la Soc. Anatomique : Paris 1898, p. 290.

GRAPE. — Sarcome endothélial de l'utérus. Thèse de Greifswald, 1897.

GUSSEROW. — Ueber sarcome des Uterus (Arch. f. gyn. Berlin, 1870, I, 240-51).

— Neubilddùngeu des uterus (Studgard, 85).

— Sarcom des uterus (Billroth Lucke, Haudb. d Frauen kr Bd. II, 1886, 158).

HALE (E. M). — Uterine sarcoma Curette Hydrastes Homocop (J obst. N. Y. 1889, XI, 16-19).

HAYDEN D. — Case of sarcoma of the Uterus (Boston medical and. Surg. Journ. 1874, XC, 590-594).

HEGAR A. — Das sarcom. des uterus. (Archives f. Gynak, 1871, II, p. 29-47).

HONMAN A. — Notes of a case of sarcoma of the fondus uteri (Austral. med. J. Melbourne, 1887, n. s. IX, 454).

HORLACHER Aug. Ludov. — De sarcomate uteri. (4. p. 4°. Onaldi, typ. Bruegelianis, 1820).

HUNDRAT. — Deux cas de fibromyomes de l'utérus transformé en sarcome. (Anz. d. KK. Geselsch d. Aerzle Vien, 1882. Vien, med. Presse, 1883, t. XXIV, p. 475).

HUTCHINSON. — Recurrent fibroid tumeur of the uterus; (Trans. London Path. Society, 1857, VIII 287).

HYENNE. — Thèse Paris, 1897-98, n° 243).

VON JACUBASH. — Vier Falle von uterus sarcome. (Zeitsch. f. geb. und gyn. Stuttg, 1882, VIII 5569).

JAHANNOVSKY. — Sarcoma telangiectasicum uteri (Prag. med. Wehnschr, 1878, III, 420).

JEFFREYS. — Sarcomatous tumor of anterior lip of uterus complicating labour. (The Lancet, London, 1887, t. I, p. 1236).

JENKS W. F. — On sarcomatous grow the of the uterus. (Obst. J. Great Brist. (An. suppl.). Philladelf, 1875, E. W. Uterin sarcoma fibroid. Michigan Med. News Detroit, 1880, III, 57).

JOLY. — Mémoire sur un sarcome polypeux et squirrheux dans la matrice. (Journal de médecine, de chirurgie et de pharmacie. Paris, 1766, XXV. p. 551-553. Journal de médecine de Bordeaux, 1882, XI, p. 34-36, Davezac. 1898, 8 août, Vitrac).

KABLÉ R. — Ueber sarcoma Uteri Wurtzburg, 1893.

KAHLDEN. — Das sarkom des uterus (Beitrag. J. Path. anat. u z. allg. Path. Iena, 1895, XIV, 174-224).

KALTENBACH. — Sarcome de l'utérus. (Annal. de gynécologie et d'obstétr., Paris, 1890 p. 298).

KATZ J. — Ein Fall von sarcom des uterus. Kiel, 1887.

KAY T. W. — Uterine adeno sarcome — (W. th. pyometra Med. Rec. N. Y. 1889, XXXV, 346.

KELLER C. — Zur dragnose der Schleshault sarcome des uterus Korperis Zeit Geb. gyn, 1891, 116.

KLEIN G. — Uterus sarcome. (Munchen med. 1890, p. 1-15).

— Archives sur Ginak. 1894, XLII p. 243.

MACAN A. V. —Jwo cases of sarcoma of the uterus (Med. Presse London, 1890, n. s. XXII, 63).

MAC-MURTY. — Sarcoma of the uterus ; total vaginal extirpation of the uterus ; (recovery. Med. progr. Louisville, 1890, IV, 829).

MACPHAIL A. — Sarcoma of the uterus (Am. y. obs. N.-Y. 1896, XXXIV, 56-58).

MAGNUS F. — Ueber das sarcom die uteri. Erlanger, 92.

MATLAKOWSCKI W. — Sarcoma uteri ; hysterectomia supravaginala excohleato tumori sanito. (Gaz. lek Warsyava, 1889, 2 IX, 961-964).

MAYER C. — Fall von Extirpation eines medullar sarcom aus der Gebarmutter Verh. d. ges. Ges in Berl. (1858-9).

MAYS. — Recurrent fibroid of sarcoma of the uterus, XII, 1860 19-22, (West Lancet par Frau, 1881-2, X, 6-9).

MEINECKE ADOLF. — Eiu foll von Schleimhaut sarcom des uterus. (Tübiugen 1895, F, Pietzcher, 30 p.).

MUELLEM. — Un cas de sarcome volumineux intra-pariétal de l'utérus (Thèse de Greifswald, 1897.

MULLER. G. — 1838, Arch. f. gyn. VI, p. 126.

MUNDÉ P. E. — Intra uterine fibroid removed by vaginal enucleation from. a vargiu recovery. (Am. J. obst., N. Y. 87, XX, 55).

NEUGEBAUER L. A. — Milsak Macian (sarcoma uteri) Gazz lek Warszawa, 1868, IV, 593 597.

NICAISE, OETTINGER ET TESSIER. — Sarcome de l'utérus. (Ann. de gyn., Paris, 1881, XV, 437-444).

— Progrès méd. 1881, p. 522.

ORTH. — Uterussarcom. Lehrbuch des spec. path. Anat. Bd. II. liefs III, 1893).

ORTHMANN. — Myo sarcoma uteri intra parietale Centrallblatt für gyn. 1886, X, 815.

Orthmann. — Zwei Falle von uterussarcom, 1887, XI, 780.

Paget. — Recurrent fibroid tumors Lectures on Surg. Path. London, 1863, p. 575-585.

Pestalozza. — Contributo allo studio dei sarcomi dell' utero. Morgagni, Milano, 1891, XXXIII, 517-557.

Pfeiffer. — Ueber eine eigenartige Gesetwulstf des uterus fondus (Prager med. Wochenschrift 1890).

Pilliet. — La Tribune médicale, 1895 fév.

Polk W. – Diagnosis of sarcoma of the uterus, N. Y. med. J 1881, xxxiv, p. 180).

Poschmann. — Du sarcome utérin (Thèse de Halle, 1897).

Post. — Recurring uterine fibroma (Med. Record, N, Y. 1880, xviii, page 691).

Rabl-Ruckhardt. — Sarcoma uteri carcinomatodes mit Spontaner sustossung. (Beitr. Y. Gebund gyn. Berlin, 1872, t. 76).

Raymond. — Sarcome du corps de l'utérus gen. (Progrès méd., 1881, 10 sept., p. 711).

Ritter. — Ueber das Myosarkom des uterus (Th. Berlin, 1887.

Rogivue. — Du sarcome de l'utérus (Thèse de Zurich, 1876).

Rosapelli. – Bull. de la Soc. Anat., 1872, p. 159).

Rotweiller. — Ueber das sarcom des uterus. (These de Berlin, 1887).

Scheffer.— Observation d'un cas de sarcome de la matrice (Mémoires de la Soc. de méd. de Strasbourg, 1886, xxiii, 230-233).

Schroeder. — Maladie des organes génitaux de la femme. (Traduction française, 1886.

— Handbuch der Krannk des Weibe (Gesch., 1889, ix, auf. 340.

Schultze S. — Thèse de Berlin, 1887.

Seeger. — Ueber sarcom des uterus Thèse de Berlin, 1891.

Selbach. — Du sarcome de l'utérus (Thèse de Bonn).

Simpson A. R. — Sarcoma uteri (Obst. J. Gr. Brit. London, 1875-1876, iii, 759-777.

— Edimbourg, Med. Y. 1876.

Smidt. A. — Fibro myomata removen by intraperitoneal enucleation Brit. Gyn. J. London, 1896-7, xii, 302-304.

Spiegelberg. — Casuistische Mittheil zü deu sarcom des uterus (Sar. fur Gyn. 1872, iv, p. 374).

Terrier. — Hystérectomie abdominale pour une tumeur fibro-sarcomateuse et kystique de l'utérus (Bull. de l'Acad. de méd.,

1881, x, p. 373. et Revue de Chirurgie, 1881, p. 402).

TERRILLON. — Sarcome de l'utérus, Bull. et Mém. de la Soc. de Chir., 1890, XVI, p. 746, et Bull. gén. de Thérapeutique 1890, CXIX, 496.

THEIN. — Cent. fur gyn. 1888, n° 47, p. 762.

THOMAS C. SCHMIDT, (M. D. jour. d'obst Amer. 1893, v° XXVII, p. 577).

THOMAS. — Sarcom of the uterus. med. and Surg. Rep. Philad. 1879, XII.

THONRTOM — Myoma of the uterus becoming sarcomatus, (Britan. med. j. London, 1890 t. I, p. 1069).

TRÉPAU. — Laparatomie et drainage vaginal pour fibro-sarcome de l'utérus (Gaz. méd. de Picardie, Amiens, 1897, XII, p. 117).

WALTHER H. — Ueber myosarcom uteri, ein Beitrag zur frage der stuken diagnose. Zeitschr f. prakt cryte Frank. Mein 1897, VI, 41-49.

VASTEN. — Troo cases of uterus sarcome. (Vrach St-Petersbroug, 95, XVI, 459).

VEIT. (G.) — Medullarsarcom der gebarm. Krank der Weibl gesch II, 1867, p. 413.

WENZEL. — Ueber die kranke des uterus. (Mainz, 1816, p. 82-120).

WEST. — Leçons sur les maladies des femmes, 1894 (traduction Maurianque, 70).

WIENER. — Un cas de sarcome de l'utérus (Med. Record, 7 mai 98).

VIGNARD. — Sarcome intra-pariétal de l'utérus (Bull· Soc. anat., Paris, 1888, LXIII, 636-639).

WILKS. — Recurent fibroïd diseas. (Lectures on Path. anat. 1859).

VILLENEUVE. — Fibro-sarcome de l'uterus ; hystérectomie abdominale (Annales de l'École de Méd. et de Pharm. de Marseille, 1892, p. 278 280).

WINCKEL. — Zwei falle von uterus sarcom. (Arch. f. gynak. Berlin, 1872, III, p, 297).

— Lerhbuch zur fraunenkrankheiten Ar. f. Gyn. 1886.

WIRCHOW. — Medullar sarcom des uterus. Verh d. Berliner gesell f. Geb. 1860 XII. Pathologie cellulaire et traité des tumeurs.

VITRAC. — Fibro-sarcome. Journal de Médecine de Bordeaux, 8 août 1898.

WUNDERLICH. — Sarcoma uteri. Med cor. Bl d. Wurtemb. Arztl ver Stuttgg. 1840, x, 182-184.

YBMATA. — Clinical observation on sarcoma of the uterus. Toky medical Wetr., 1892, n° 763.

ZENKER. — Zur lehre von der met des sarcom. Virchov's archiv. CXX, 1890.

ZWEIFFEL. — Drei Fall von vaginal total extirpation des uterus centralbl. f. Gynak. 1884, VIII, 401.

Vu et approuvé :
Montpellier, le 18 juillet 1899.
Le Doyen,
L. VIALLETON.

Vu et permis d'imprimer :
Montpellier, le 18 juillet 1899.
Le Recteur :
ANT. BENOIST.

SERMENT

En présence des Maîtres de cette Ecole, de mes chers condisciples et devant l'effigie d'Hippocrate, je promets et je jure, au nom de l'Être suprême, d'être fidèle aux lois de l'honneur et de la probité dans l'exercice de la médecine. Je donnerai mes soins gratuits à l'indigent, et n'exigerai jamais un salaire au-dessus de mon travail. Admis dans l'intérieur des maisons, mes yeux ne verront pas ce qui s'y passe, ma langue taira les secrets qui me seront confiés, et mon état ne servira pas à corrompre les mœurs ni à favoriser le crime. Respectueux et reconnaissant envers mes Maîtres, je rendrai à leurs enfants l'instruction que j'ai reçue de leurs pères.

Que les hommes m'accordent leur estime, si je suis fidèle à mes promesses! Que je sois couvert d'opprobre et méprisé de mes confrères, si j'y manque!